В.В.Бржеский, Е.Е.Сомов

СИНДРОМ «СУХОГО ГЛАЗА»

В.В.БРЖЕСКИЙ, Е.Е.СОМОВ

СИНДРОМ "СУХОГО ГЛАЗА"

САНКТ-ПЕТЕРБУРГ
1998

Б-878
ББК 56 1
УДК 61 7.764.1-008.811.4-053.2/.6

Синдром "сухого глаза"/ В.В.Бржеский. Н.Е.Сомов - СПб.: «Аполлон», 1998.- 96 с.

Работа посвящена актуальной, но далеко еще не полностью освещенной в специальной литературе, особенно отечественной, проблеме диагностики и лечения синдрома "сухого глаза". В ней подробно изложены сведения, касающиеся этиологии, патогенеза и клинических проявлений этого заболевания, представлена разработанная авторами его классификация. Детально описаны наиболее доступные для практикующих врачей способы исследования слезопродукции и стабильности слезной пленки, лежащие в основе диагностики синдрома "сухого глаза". Дается также подробная характеристика современных методов лечения больных, страдающих этим заболеванием, с изложением рациональной тактики, учитывающей патогенетический тип и клиническую форму рассматриваемой патологии. Приведены прописи наиболее употребительных лекарственных средств по их целевому назначению.

Книга рассчитана на офтальмологов, врачей, проходящих обучение в интернатуре, клинической ординатуре и аспирантуре на кафедрах офтальмологии медицинских ВУЗОВ, а также на врачей-ревматологов и эндокринологов.

Рецензент: В.Н.Алексеев - доктор мед.наук, профессор, член-корреспондент Медико-технической академии, заведующий кафедрой глазных болезней Санкт-Петербургской государственнои медицинской академии.

ISBN 5-85792-014-0

ВВЕДЕНИЕ

В последние годы все большее внимание офтальмологов привлекает проблема диагностики и лечения ксероза роговицы и конъюнктивы, относящегося к так называемому синдрому "сухого глаза" (С-СГ). Однако этой широко рассматриваемой за рубежом проблеме в нашей стране уделяется сравнительно мало внимания. В то же время она остается весьма актуальной, что связано с большой распространенностью ССГ - до 30% первичных обращений к офтальмологу (Marquardt R. и WenzF.N.; 1980), а также с недостаточной осведомленностью практических врачей о методах диагностики и лечения этой патологии органа зрения. Достаточно сказать, что подавляющему большинству из обследованных нами 500 больных с ССГ (за исключением тех, у кого имелись выраженные признаки ксероза тканей глаза) при осмотре в поликлинике не был выставлен правильный диагноз. Это отчасти связано еще и с тем, что врачи упомянутого медицинского звена практически не располагают современными диагностическими средствами, которые производятся пока только за рубежом. К тому же они плохо осведомлены о многообразии клинических проявлений ССГ и поэтому, естественно, допускают диагностические ошибки.

Учитывая приведенные выше обстоятельства, нами был выполнен ряд исследований, посвященных разработке оптимальных методик по оценке состояния слезопродукции и стабильности слезной пленки (СП) у пациентов с соответствующей симптоматикой. Как показала практика, они оказались удобными для использования в поликлинических и клинических условиях и потому, на наш взгляд, заслуживают внимания заинтересованных врачей.

В последние годы основным средством лечения больных с ССГ служит назначение им в виде капель препаратов типа "искусственная слеза". Широко используясь за рубежом, они, однако, долгое время отсутствовали в аптечной сети нашей страны. Это обстоятельство побудило нас провести совместно с пр >ф. В.В. Волковым и А.Ф. Гладких специальную работу по разработке рецептуры отечественного аналога упомянутых импортных средств. Она завершилась созданием эффективно увлажняющих глаз капель, основу которых составляет сравнительно недорогой отечественный препарат гемодез. Обычно его используют в целях дезинтоксикационной терапии в виде внутривенных инфузий. Теперь, когда медицинкий рынок обогатился и импортными препаратами, выпускаемыми различными фирмами, возник информационный вакуум относительно их терапевтической ценности, который должен быть устранен предлагаемой читателю книгой. В ней будут представлены также сведения о некоторых других современных средствах лечения больных, страдающих ССГ. В целом она призвана восполнить существующий в отечественной литературе пробел в рассматриваемой области знаний, а также помочь врачам овладеть конкретными практическими навыками.

1. ФИЗИОЛОГИЯ СЛЕЗОПРОДУКЦИИ И ФУНКЦИОНИРОВАНИЕ СЛЕЗНОЙ ПЛЕНКИ У ЗДОРОВЫХ ЛЮДЕЙ.

Находящаяся в конъюнктивальной полости и постоянно увлажняющая поверхность эпителия роговицы и конъюнктивы жидкость имеет сложный состав, включающий в себя секрет ряда желез (главной и добавочных слезных, мейбомиевых-, Цейса и Молля), а также железистых клеток конъюнктивы (рис.1). Из последних наибольшее значение имеют бокаловидные клетки Бехера, локализация которых в различных участках конъюнктивы схематически представлена на рис.2. Кроме того, через стенку капилляров в конъюнктивальную полость проходят и некоторые другие вещества из плазмы крови. Вот эту "сборного" состава влагу и принято называть слезой или слезной жидкостью (СЖ).

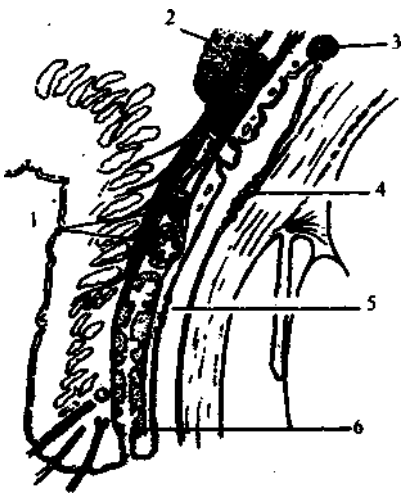

Рис.1. Схема локализации желез, продуцирующих слезную жидкость и ее компоненты (по Jones L.T., 1966 с дополнениями).
I - добавочные слезные железы Вольфринга; 2 - слезная железа; 3 • добавочная слезная железа Краузе; 4 - железы Манца; 5 - крипты Генле; б - мейбомиевые железы. На переднем ребре века -железы Цейса (сальные) и Молля (потовые), в конъюнктиве - бокаловидные клетки Бехера.

В настоящее время известно, что главная слезная железа обеспечивает лишь рефлекторное слезоотделение, которое наступает в ответ на механическое или иного свойства раздражение рефлексогенных зон. Оно стимулируется также эмоциями, достигая иногда в таких случаях 30 мл в 1 мин. В то же время постоянная, так называемая основная секреция слезы, происходит исключительно за счет функционирования добавочных слезных желез конъюнктивы Краузе и Вольфринга и составляет всего 0,6-1,4 мкл/мин (до 2 мл в сутки), постепенно снижаясь с возрастом.

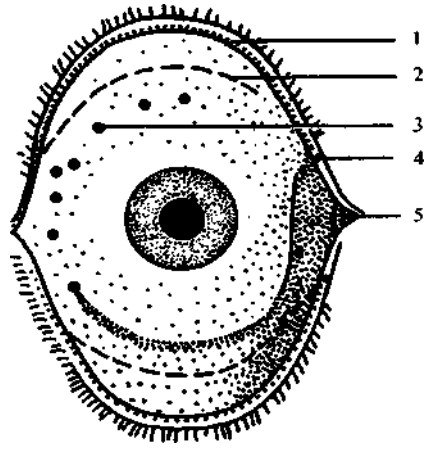

Рис.2. Локализация клеток Бехера (обозначены мелкими точками) в конъюнктиве глазного яблока, век и переходных складок правого глаза (схема) (по LempMA., 1992, с изменениями).
1- межреберный край верхнего века с отверстиями выводных протоков мейбомиевых желез; 2- верхний край хряща верхнего века; 3- добавочные слезные железы Краузе; 4- верхняя слезная точка; 5- слезное мясцо.

В конъюнктивальной полости здорового человека постоянно содержится около 6-7. мкл СЖ. При сомкнутых веках слеза полностью заполняет капиллярную щель между стенками конъюнктивального мешка. При раскрытой глазной щели

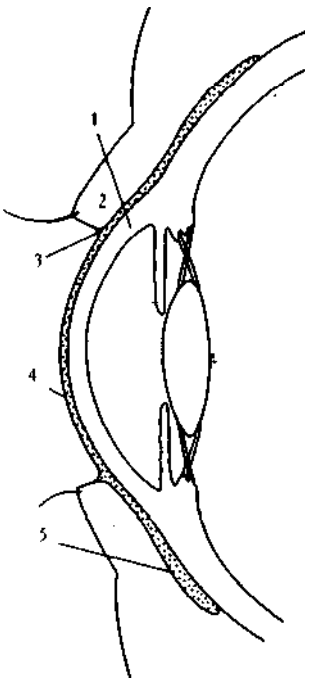

Рис. 3. Схема распределения слезной жидкости в конъюнктивальной полости открытого глаза. 1- роговица; 2- край верхнего века с ресницами; 3- верхний слезный мениск; 4- прекорнеальная слезная пленка; 5- капиллярная щель нижнего свода конъюнктивы.

конфигурация распределения СЖ меняется за счет дополнительного покрытия ею открытых участков роговицы и конъюнктивы с образованием так называемой слезной пленки (СП) (рис.3). Последняя на всем протяжении прилегания краев век к глазному яблоку образует слезные мениски (верхний и нижний) общим объемом до 5,0 мкл.

По данным N. Ehlers (1965) толщина СП колеблется, в зависимости от ширины глазной щели, от 6 до 12 мкм. Установлено, что она выполняет ряд важных физиологических функций: увлажняет эпителий роговицы и конъюнктивы, обеспечивает его метаболизм, защищает от некоторых экзогенных воздействий и, кроме того, служит преломляющей оптической средой.

В структурном отношении СП неоднородна и включает в себя зри слоя: муциновый (покрывает роговичный и конъюнктивальный эпителий), водянистый и липидный (рис. 4). Каждому из них присущи свои морфологические и функциональные особенности.

Муциновый слой довольно тонок (0,02-0,05 мкм) и составляет всего 0,5 % от всей толщины СП. Основная его функция заключается в придании первично гидрофобному роговичному эпителию гидрофильных свойств, благодаря чему СП достаточно прочно удерживается на нем. Кроме того, адсорбированный на



Рис.4. Слоистая структура слезной пленки (схема).
1- липидный слой; 2- водянистый слой; 3- микроворсинки переднего роговичного эпителия, покрытые муциновым слоем; 4- клетки переднего эпителия роговицы.

эпителии роговицы муцин сглаживает все микронеровности эпителиальной поверхности, обеспечивая характерный для нее зеркальный блеск. Однако он быстро утрачивается, если по каким-либо причинам продукция муцинов снижается.

Второй, водянистый слой СП, имеет толщину около 7 мкм (98% ее поперечного среза) и состоит из растворимых в воде электролитов и органических низко- и высокомолекулярных веществ. Среди последних особого внимания заслуживают растворимые в воде мукопротеины, концентрация которых максимальна у муцинового слоя СП. Присутствующие в их молекулах "ОН" - группы образуют так называемые "водородные мостики" с дипольными молекулами воды, благодаря чему последние и удерживаются у муцинового слоя СП.

Непрерывно обновляющийся водянистый слой СП обеспечивает как доставку к эпителию роговицы и конъюнктивы кислорода и питательных веществ, так и удаление углекислого газа,

"шлаковых" метаболитов, а также отмирающих и слущивающихся эпителиальных клеток. Присутствующие в жидкости ферменты, электролиты, биологически активные вещества, компоненты неспецифической резистентности и иммунологической толерантности организма и даже лейкоциты обуславливают еще целый ряд ее специфических биологических функций.

Снаружи водянистый слой СП покрыт довольно тонкой (0,004-0,4 мкм) липидной пленкой. Теоретически она может выполнять свои функции уже в мономолекулярном слое. Однако, как установил J.E.McDonald (1969), слои липидных молекул посредством мигательных движений век то истончаются, растекаясь по всей конъюнктивальной полости, то наслаиваются друг на друга и при полузакрытой глазной щели образуют, "общую заслонку" из 50-100 молекулярных слоев толщиной в 25-500 нм.

Липиды, составляющие часть СП, выделяются мейбомиевыми железами, а гакже, возможно, железистыми клетками Цейса и Молля, асполагающимися на свободных краях вёк. Липидная ча"сть слезной пленки выполняет ряд важных функций. Так, поверхность ее, обращенная к воздуху, благодаря своей выраженной гидрофобности, служит надежным барьером для различных аэрозолей, в том числе инфекционной природы. Кроме того, липиды препятствуют чрезмерному испарению водянистого слоя СП, а также теплоотдаче с поверхности эпителия роговицы и конъюнктивы. И, наконец, липидный слой придает гладкость внешней поверхности СП, создавая тем самым условия для правильного преломления лучей света этой оптической средой. Известно, что коэффициент преломления СП равен 1,33 (роговицы -1,376). Как показал ряд исследований, СП постоянно обновляется, причем этот процесс носит закономерный характер по временным и количественным параметрам. Так по данным M J.Puffer et al. (1980), в течение только 1 мин. обновляется около 15 % всей СП. Еще 7.8 % ее за это же время испаряется благодаря нагреванию роговицей (t= +35,0°С при закрытых и +30 °С при открытых веках) и движению воздуха.

Механизм обновления СП впервые был описан Ch.Deckef 'ом (1876), а затем и E.Fuchs'oM (1911). Дальнейшее изучение его связано с работами M.S.Norn (1969-1994), M.ALemp (1970-1993).

E.Ho11y(1973-1987)идр. Ими установлено, что в основе обновления СП лежат периодические нарушения ее целостности (стабильности), что приводит к фрагментарному обнажению эпителиальной мембраны и, вследствие этого, к стимулированию мигательных движений век. Появляющиеся вследствие разрыва СП несмоченные участки эпителиальной мембраны (т.н. "сухие пятна"), по мнению N.Ehlers (1965), P.N.Dilly (1985) и других, стимулируют мигательный рефлекс. При мигании задние ребра края век, скользя по передней поверхности роговицы, подобно стеклоочистителю, "разглаживают" СП и сдвигают в нижний слезный мениск все отшелушившиеся клетки и иные включения, благодаря тому, что при мигании вначале соприкасаются наружные края век и лишь в последнюю очередь внутренние, слеза смещается ими в сторону слезного озера (рис.5). Правда, такую направленность тока слезы некоторые авторы объясняют также мерцанием микроворсинок конъюнктивального, а, возможно, и роговичного эпителия.

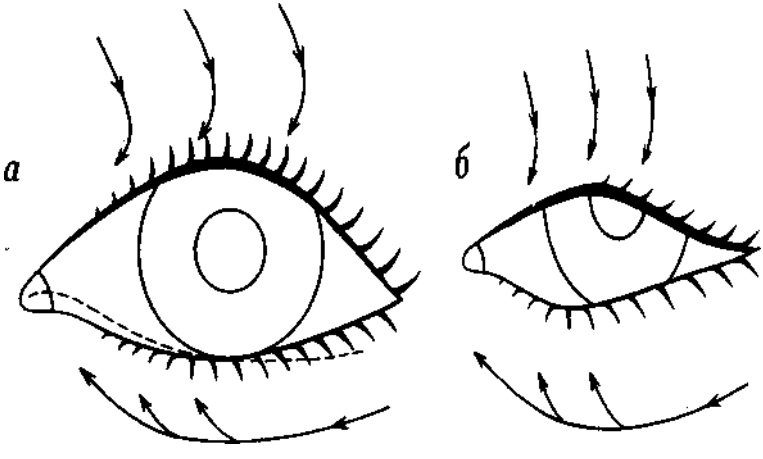

Рис.5. Изменение конфигурации глазной щели на различных этапах (а, б) мигательных движений век (по RohenJ., 1958).

Во время мигательных движений век активизируется т.н. "насосная" функция слезных канальцев, отводящих СЖ в слезный мешок. Установлено, что за один мигательный цикл, в среднем,

опекает от одного до двух микролитров СЖ, то есть до 30 мкл слезы за одну минуту. По мнению большинства авторов в дневное время продукция слезы осуществляется непрерывно.

По данным F.J.Holly (1973), разрыв СП происходит вследствие испарения жидкости с внешней ее поверхности. Хотя этот процесс и тормозится липидным слоем, тем не менее СП истончается, а поверхностное натяжение ее возрастает. В результате СП в описываемом месте рвется, образуя несмоченное "пятно" на наружной мембране эпителия (рис.6).

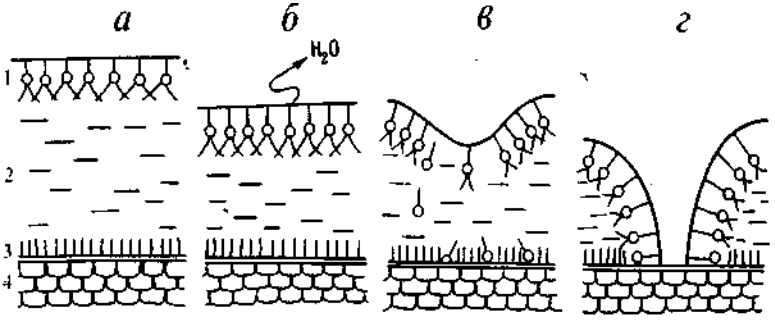

Рис.6. Схема образования разрыва в слезной пленке (поHolfy FJ., 1973; с изменениями).
а- стабильная СП; б-утоньшение СП вследствие испарения воды; в-локальное утоньшение СП за счет диффузии полярных молекул липидов; г- образование сухого пятна на месте разрыва СП. Обозначения: 1- полярные молекулы липидного слоя СП; 2- водянистый слой СП; 3- полярные молекулы муцинового слоя СП; 4- клетки переднего эпителия роговицы.

Имеют также значение и периодически появляющиеся на эпителиальной мембране роговицы микроскопические "кратероподобные" дефекты. Последние возникают вследствие физиологического обновления эпителия роговицы и конъюнктивы, то есть за счет постоянного его слущивания. В результате место дефекта поверхностной гидрофобной мембраны эпителия, обнажившее глубокие гидрофильные слои, лежащие под этой мембраной, мгновенно заполняется водянистым слоем из "рвущейся" здесь слезной пленки. Такой механизм разрывов СП подтверждается наблюдениями о том,

что они часто возникают на одних и тех же местах. Нередко в таких случаях на этих же участках обнаруживаются микробуллы и микроэрозии роговичного эпителия, окрашивающиеся затем раствором флюоресцеина-натрия.

Рассмотренные обстоятельства касаются слезопродукции и функционирования СП у здоровых людей. Нарушения этих процессов лежат в основе патогенеза так называемого синдрома "сухого глаза" (ССF), которому и посвящены следующие разделы руководства.

2. РОГОВИЧНО-КОНЪЮНКТИВАЛЬНЫЙ КСЕРОЗ (СИНДРОМ "СУХОГО ГЛАЗА") И ЕГО ЗНАЧЕНИЕ В ОФТАЛЬМОЛОГИЧЕСКОЙ ПРАКТИКЕ

Нарушения механизма функционирования слезной пленки могут касаться любого его звена: слезопродукцин, распределения СП на поверхности глазного яблока, структуры каждого ее слоя, скорости испарения жидкости, интенсивности процессов отщепления отмирающих клеток эпителия роговицы и, даже, оттока слезы из конъюнктивальной полости. Большое значение при этом придают интенсивности испарения СП. Следствием этих процессов является ускоренное образование не смоченных слезной пленкой участков эпителия роговицы, то есть нарушение стабильности прекорнеальной СП. Естественно, что оставаясь длительное время нестабильной, СП не выполняет в полной мере своих функций и это служит причиной развития ряда патологических изменений, характерных для синдрома "сухого глаза".

Таким образом, ССГ можно определить, как комплекс признаков выраженного или скрыто протекающего роговичного или роговично-коньюнктивального ксероза, возникающего на почве длительного нарушения стабильности прекорнеальной СП.

Разработанная нами клиническая классификация ССГ представлена в табл.1. В ней все случаи ССГ отнесены, в зависимости от этиологии ксеротического процесса, к одной из двух клинических групп: синдромальной или симптоматической. Под синдромальным подразумевается ксероз, обусловленный снижением секреторной функции

слезных и слизистых желез на почве какого-либо системного заболевания. Симптоматический ССГ развивается вследствие "подсыхания" тканей переднего отдела глаза из-за причин локального характера или выраженного авитаминоза А.

Таблица 1

Клиническая классификация роговично-конъюнктивального ксероза типа синдрома "сухого глаза"

Разграничительные признаки			
По этиологии		По патогенезу	По клиническим проявлениям и степени тяжести
Синдромальный	Симптоматический		
Обусловлен понижением выделительной функции слезных и слизистых желез на почве некоторых иммунных, эндокринных заболеваний и коллагенозов	Связан с подсыханием тканей переднего отдела глаза вследствие неполного смыкания век, деструктивных и трофических роговичных нарушений, авитаминоза А.	Обусловленный: • дефицитом продукции компонентов СП (слезы, слизи или липидов); • снижением стабильности прекорнеальной СП; • сочетанным воздействием двух основных патогенетических факторов	• С макропризнаками ксероза (тяжелый); • С микропризнаками ксероза (средней тяжести); • С микропризнаками ксероза на фоне гиперлакримии (легкий).

Из приведенных выше определений следует, что к первой группе должны быть отнесены пациенты с проявлениями женского и мужского климакса, аутоиммунных заболеваний желез внешней секреции и коллагенозов (синдромы Съегрена, Стивенс-Джонсона и др.), наследственной комплексной дисфункции вегетативной нервной системы (синдрома Райли-Дэя), некоторых диэнцефальных расстройств и прочих подобных состояний (см. приложение 1). По данным R.I. Fox (1994), с ССГ связан также еще целый ряд системных заболеваний: инфильтративные процессы (лимфома, амилоидоз, гемохроматоз, саркоидоз), инфекционные заболевания (синдром диффузной инфильтративной лимфаденопатии, вызванный вирусом иммунодефицита человека, гепатит В и С, сифилис, туберкулез), а также аутоиммунный процесс отторжения трансплантата костного мозга. Следует

отметить, что синдром Съегрена, традиционно отождествляемый большинством врачей нашей страны с ССГ, занимает весьма скромную долю в общей структуре рассматриваемой патологии. Одной из причин снижения секреции слезных желез и бокаловидных клеток конъюнктивы, приобретающей в последние годы актуальность, служит и хроническая лучевая болезнь (Gamus D., et al., 1994). Отчасти с ней связаны тиреотоксическая и аутоиммунная офтальмопатии, часто наблюдаемые нами у пациентов с ССГ, направленных из регионов с радиоактивным заражением местности. Однако конкретный механизм возникновения рассматриваемых нарушений у таких пациентов все же пока остается не вполне ясным.

В этиологии симптоматического ССГ ведущую роль играют выраженные анатомические нарушения глазной локализации: неполное смыкание и (или) чрезмерное раскрытие глазной щели на почве рубцового или паралитического лагофтальма, экзофтальма различного генеза, эндокринной (тиреотоксической и аутоиммунной) офтальмопатии, а также буфтальма. В рассматриваемую группу входяттакже случаи ССГ, обусловленные нарушением трофики роговицы, деформацией поверхности глазного яблока врожденного или приобретенного характера (кератоконус, птеригиум, симблефарон) и рубцеванием слезных и слизистых желез конъюнктивы (IV стадия трахомы, IV период ожоговой болезни глаза, пемфигус конъюнктивы). Ксероз может также развиться вследствие функциональной несостоятельности слезной железы после перенесенного дакриоаденита, ее экстирпации в связи со злокачественной опухолью, врожденной алакримии или угнетения секреции слезы в результате длительного применения некоторых фармакологических препаратов или закапывания некоторых из них в конъюнктивальную полость (см. приложение 2).

Резкое снижение продукции слезной жидкости и муцинов происходит также при нарушении иннервации слезной железы (при поражениях лицевого нерва, рассеянном склерозе и др.) и вследствие недостатка в организме витамина А. Определенное значение имеет и выраженная дисфункция мейбомиевых желез

(например, при мейбомиевом блефарите). Наконец, в рассматриваемую группу больных следует включить и пациентов, у которых так называемый транзиторный ССГ стимулируется постоянным или временным повреждением СП внешними артсфициальными факторами. К ним относятся дым, смог, кондиционированный воздух (так называемый «офисный глазной синдром» - «office-eye syndrome»: Sommer HJ. et al., 1994). электромагнитное излучение от мониторов компьютерных или телевизионных систем, ультрафиолетовое облучение (по данным Michalos P., et al.; 1994), лучи с X, = 100-280 нм даже частично поглощаются слезной пленкой), косметические средства и, в особенности, контактные линзы.

Приведенный выше перечень причин, лежащих в основе развития ССГ, свидетельствует о том, что рассматриваемая проблема имеет большое практическое значение. Так по данным R.MarquardtuF.N.Wenz, относящимсяк 1980г., ССГ встречается у каждого третьего пациента, впервые обратившегося к офтальмологу. Проведенные же нами исследования (1988-1996 г.г.) выявили наличие функциональных и клинических признаков этого заболевания у всех пациентов с нарушением целостности эпителия роговицы (острые воспаления, травмы, дистрофии), у 65,2%-91,7% - с хроническими конъюнктивитами и блефароконъюнктивитами различной этиологии, у 90,0% - с хроническим дакриоциститом и у 65,7% - с так называемым рефлекторным слезотечением. На рис.7 графически представлен спектр и частота встречаемости основных нозологических форм, относящихся к ССГ, у обследованных нами 486 таких пациентов. Из графика видно, что наибольший удельный вес в структуре рассматриваемой патологии занимает дисфункция желез Бехера климактерического генеза (у женщин), ожоговая болезнь глаза, лагофтальм различной этиологии, а также транзиторные нарушения стабильности СП вследствие ее повреждения факторами внешней среды.

По современным данным патогенез ССГ не однороден. Обычно он представлен тремя основными клиническими типами. Первый из них обусловлен снижением продукции различных компонентов СП со всеми вытекающими отсюда последствиями. В частности,

падение общей слезопродукции приводит к уменьшению толщины водянистого слоя СП, а сокращение секреции муцинов или липидов - к истончению уже этих ее слоев. Возможны также и различные комбинации рассмотренных выше нарушений. В итоге СП в той или иной мере теряет свои прочностные качества.

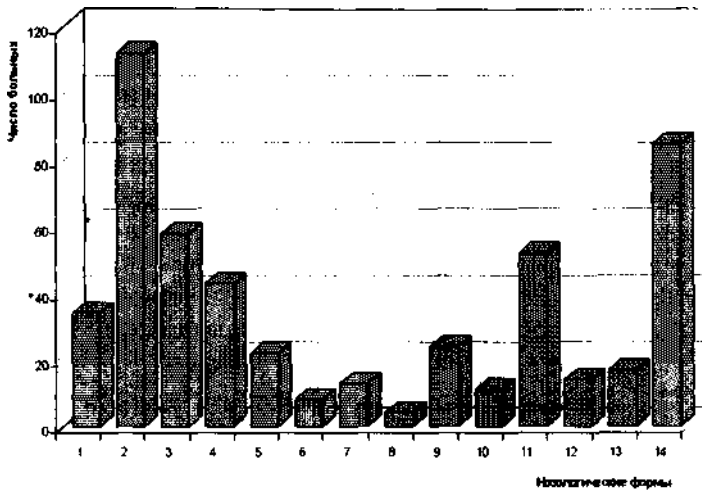

Рис. 7. Количественная структура нозологических форм ССГ, диагностированных) • 500 обследованных больных.

1 - синдром Съегрена; '2- дисфункция желез Бехера на почве климактерического синдрома; 3- ожоговая болеть глаза; 4- лагофтальм различной этиологии; 5- эндокринная офтальмопатия; 6- отсутствие слезной железы после экстирпации; -7 - нарушение иннервации слезной железы; 8- пемфигус конъюнктивы; 9 - транзиторный ССГ, вызванный инстилляциями бета- адреноблокаторов; 10 - транзиторный ССГ, вызванный длительными инстилляциями кортикостероидов; 11-транзиторный ССГ, стимулированный неблагоприятными факторами внешней среды; 12 -транзиторный ССГ, вызванный ношением контактных линз.13 - транзиторный "наркотический" лагофтальм 14- ССГ недифференцированной аутоиммунной этиологии.

Остановимся более подробно на сути упомянутых выше нарушений. Они сводятся к следующему: 1 - истончение водянистого слоя СП непременно приводит к "слипанию" липидов с муцинами в наиболее "уязвимых" зонах роговицы (чаще - в местах

отщепления отмирающих эпителиальных клеток) и к образованию не смоченных участков ее поверхности (см. рис.6); 2 - локальный дефицит муцинов нарушает смачиваемость эпителия роговицы. В этом месте СП, "разглаженная" предшествующими мигательными движениями век, тут же разрывается, обнажая гидрофобную эпителиальную мембрану; 3 - уменьшение толщины липидной пленки имеет следствием интенсификацию испарения водянистого слоя СП.

Проблеме испаряемости слезы из конъюнктивальной полости при ССГ в зарубежной литературе в последние годы уделяется все большее внимание. По данным A. Heiligenhaus und and. (1995), у 78% больных с ССГ роговично-конъюнктивальный ксероз оказался преимущественно связанным с повышением испаряемости СП и только у 8% - с изолированным дефицитом слезопродукции. При этом величина рассматриваемого показателя даже в норме зависит от направления взгляда (табл.2).

Таблица 2

Зависимость испаряемости слезной жидкости от площади открытой поверхности глазного яблока

(по Tsubota K.., 1994; с уточнениями).

	Направление взгляда		
	Вниз	Прямо	Вверх
Вертикальный размер глазной щели, мм.	5	10	15
Площадь открытой поверхности глазного яблока, см^2.	1	2.4	3.8
Скрость испарения слезы, мкг/с.	0.6	1.5	2.5

Однако наибольшую значимость рассматриваемая проблема приобретает у пациентов с дефицитом секреции слезной жидкости. Так, при снижении слезопродукции с 1.2 мкл/мин до 0.12 мкл/мин, только за счет нормальной испаряемости влаги (0.094 мкл/мин), теряется до 78% ее объема. Но если даже испаряемость жидких компонентов слезы компенсаторно снижается (обычно за счет

повышения секреции липидов) до 0.057 мкл/мин, то и в этом случае теряется до 47.5% влаги, находящейся в конъюнктивальной полости (рис.8). В норме же этот показатель не превышает 10% (Tsubota K.. 1994). Для того, чтобы повысить у таких больных стабильность СП, K.Tsubotan K.N akamori(1995) даже предлагают рекомендовать пациентам слегка прищуривать глазную щель и, по возможности, нормализовать частоту мигательных движений.

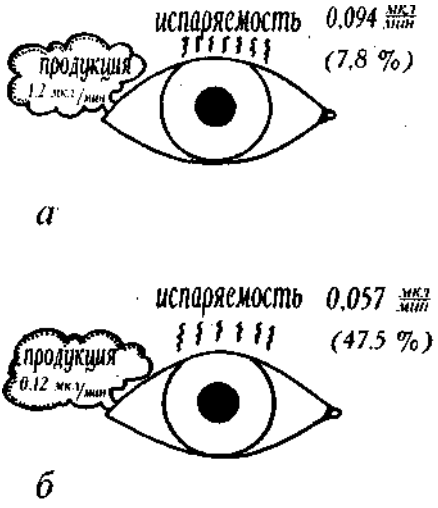

Рис.8. Соотношение показателей продукции и испаряемости слезной жидкости в норме (а) и у больных с синдромом "сухого глаза" (б) (по Tsubota K., 1994; с уточнениями).

Снижение секреции одного из компонентов СП стимулирует компенсаторное усиление продукции других ее структурных элементов. В итоге это приводит к развитию рефлекторного слезотечения или слизеотделения в виде нитей, тягостно переносимых больными. Гиперпродукция липидов проявляется образованием на веках (чаще у наружной спайки век) характерной белой "пенки", представляющей скорее косметический недостаток.

Ниже представлен перечень нозологических форм глазной патологии (в порядке убывающей частоты), относящихся к первому патогенетическому типу ССГ, то есть, с дефицитом

продукции основных компонентов СП. Это обстоятельство обуславливает возможность проявления заболевания в четырех клинических вариантах:

1. С преимущественным уменьшением слезопродукции вследствие одной из следующих причин:

• отсутствия или недоразвития слезной железы (после экстирпации при развитии опухоли, врожденная аплазия или гипоплазия железы (врожденная алакримия, синдром Bonnevie - Ulrich), старческая или идиопатическая атрофия слезной железы);

• нарушения иннервации слезных желез (повреждение секреторных "слезных" волокон во время оперативных вмешательств на височной кости, крылонебной ямке, глазнице, сдавление слезных волокон опухолью, нарушение их кровоснабжения, врожденная аплазия секреторного ядра);

• дисфункции слезной железы после перенесенного дакриоаденита;

• фармакологического угнетения отделения слезы.

- наследственной комплексной дисфункции вегетативной нервной системы (синдром Riley - Day);

2. С преимущественным снижением секреции муцинов на почве дисфункции конъюнктивальных желез Бехера климакгерического генеза, дефицита в пище витамина А или мультиформной экссудативной эритемы (синдром Stevens-Johnson).

3. С нарушением продукции липидов (мейбомиевый блефарит со снижением продукции липидов).

4. Комбинированные формы (синдром Sjogren).

Второй патогенетический тип развития ССГ обусловлен снижением стабильности прекорнеальной СП уже вследствие побочных причин - лагофтальма или патологии эпителиальной мембраны, на которой "полнослойная" СП либо легко рвется, либо не формируется вовсе. Не исключено, что при этом также имеет значение и снижение секреции муцинов эпителиальными клетками конъюнктивы и роговицы. Подобная ситуация, в частности, происходит у больных с чешуйчатой метаплазией конъюнктивального эпителия (на примере недостаточности витамина А, уже упомянутой выше). Сглаживание ворсинок

передней мембраны эпителия, снижение выработки эпителиальными клетками мукополисахаридов имеет следствием истончение муцинового слоя СП и нарушение взаимодействия муцинов с водянистым слоем СП, толщина которой снижается (рис.9).

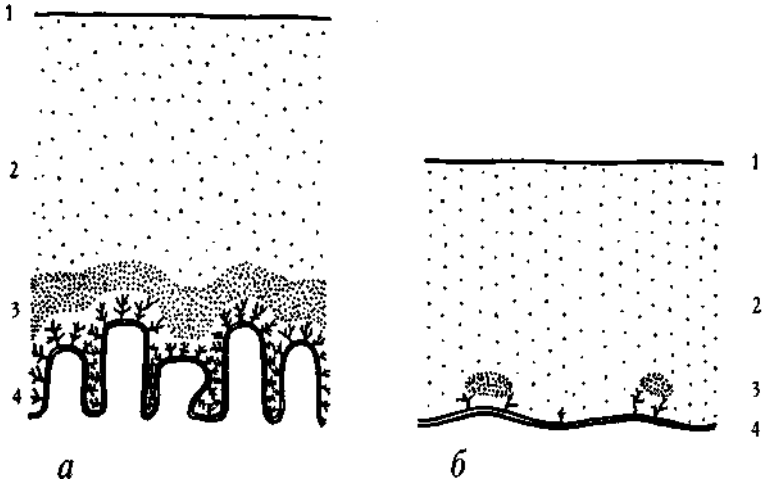

Рис.9. Схема нарушения структуры слезной пленки у больных с чешуйчатой метаплазией эпителия конъюнктивы (по TsengS.C.G., 1987). а- норма; б- чешуйчатая метаплазия конъюнктивального эпителия. 1,2 и 3- липидный, водянистый и муциновый слои СП; 4- гликопротеиновая мембрана эпителиальной клетки, покрытая гликоконъюгатами, удерживающими растворимые в воде муцины.

Кроме того, при рубцах роговицы и симблефароне нарушается конгруэнтность соприкасающихся поверхностей глазного яблока и век, вследствие чего при мигательных движениях век уже не происходит нормального "разглаживания" слезной пленки.

Клинические варианты патологических нарушений, типичных для ССГ рассматриваемого генеза, приводятся (в порядке убывающей частоты) ниже:

1. Лагофтальм различного генеза (рубцовое укорочение век; парез или паралич лицевого нерва; аутоиммунная офтальмопатия

(1-2 (инфильтративная и перехода в фиброз) стадии); тиреотоксическая офтальмопатия; экзофтальм посттравматической и иной природы; "ночное" и "наркотическое" неполное смыкание век.

2. Патологические изменения поверхностей роговицы и конъюнктивы (рубцы различного генеза; симблефарон; истинный и ложный птеригиум; эпителиопатии различного генеза).

Третий патогенетический тип развития ССГ обусловлен сочетанием дефицита продукции основйых компонентов СП с одновременным экзогенным нарушением ее стабильности. Обычно он сопутствует следующим нозологическим формам глазной патологии:

- ожоговой болезни в IV стадии развития;
- лагофтальму вследствие поражения лицевого нерва "выше" ответвления от него секреторных "слезных" волокон;
- аутоиммунной офтальмопатии в III стадии (фиброза);
- IV стадии трахомы;
- выраженному глазному пемфигоиду или псевдопемфигоиду.

У больных с IV стадией ожоговой болезни глаз, а также с IV стадией трахомы и при выраженном глазном пемфигоиде основными патогенетическими факторами развивающегося ССГ служат снижение продукции слезы и муцинов вследствие вовлечения в процесс рубцевания конъюнктивы добавочных слезных желез, бокаловидных клеток и т.д. Зачастую к ним присоединяется и нарушение функции век на почве рубцовой деформации глазной щели. При заболеваниях и травматических изменениях лицевого нерва "выше" ответвления, от него секреторных "слезных" волокон, наряду с явлениями паралитического лагофтальма, наблюдается снижение слезопродукции (в том числе, по нашим данным, и основного ее компонента). У пациентов с аутоиммунной офтальмопатией в третьей ее стадии (фиброза), наряду с "экзофтальмическим" лагофтальмом, нами установлено снижение рефлекторной секреции слезы. Естественно, что такие комбинированные нарушения существенно утяжеляют клинику ССГ.

Завершая краткое рассмотрение этиопатогенеза ССГ, следует еще раз подчеркнуть полиэтиологичность и большой удельный

вес рассматриваемых заболеваний в общей глазной патологии. Возможность развития ССГ следует учитывать при целом ряде рассмотренных и пока еще не изученных в указанном отношении заболеваний глаз и организма, что служит постоянным стимулом к активному выявлению его клинических и функциональных признаков. Их рассмотрению посвящен следующий раздел книги.

3. КЛИНИЧЕСКИЕ ПРОЯВЛЕНИЯ РОГОВИЧНО - КОНЪЮНКТИВАЛЬНОГО КСЕРОЗА РАЗЛИЧНОЙ ТЯЖЕСТИ

Клинические проявления роговично-конъюнктивального ксероза в большинстве случаев весьма разнообразны и часто не носят специфического характера. При этом они, конечно, зависят от степени тяжести заболевания. **Тяжелый роговично-коньюнктивальный ксероз** встречается обычно в трех клинических формах - "нитчатого" кератита, "сухого" кератоконъюнктивита и рецидивирующей микроэрозии роговицы. Они присущи, главным образом, синдромальным формам ССГ. Ведущим же «макропризнаком» симптоматических форм ССГ служит хорошо известный т.н. кератит вследствие несмыкания глазной щели. Рассмотрим клинику основных нозологических форм тяжелого синдромального ксероза

Нитчатый кератит характеризуется образованием на роговице единичных, а чаще - множественных эпителиальных разрастаний в виде нитей, фиксированных одним концом к эпителию роговицы (рис. 1 цветной вкладки). Свободный конец такой "нити" смещается по роговице при мигании и раздражает глаз, что сопровождается умеренно выраженным роговичным синдромом, но, как правило, без воспалительных изменений конъюнктивы. Иногда мигательные движения век ' становятся столь мучительными, что вынуждают пациента удалять из глаза такие **"нити".** На их месте образуются эрозивные участки роговицы, самостоятельно эпителизирующиеся в течение 2-3 сут.

"Сухой" кератоконъюнктивит, наряду с признаками "нитчатого" кератита, проявляет себя выраженными изменениями роговицы и конъюнктивы воспалительно-дегенеративного

характера. При этом наблюдаются изменения рельефа поверхности роговицы в виде блюдцеобразных эпителизированных или неэпителизированных углублений, субэпителиальных ее помутнений различной выраженности, эпителиальных "нитей". Она теряет в ряде случаев также свой блеск, становится тусклой и шероховатой. Зачастую расширяется и зона поверхностной перилимбальной васкуляризации. Бульбарная конъюнктива тускнеет, наблюдается ее "вялая" гиперемия и отек у краев век. При мигании она увлекается веками, смещаясь по глазному яблоку в большей степени, чем у здоровых людей. Течение заболевания хроническое, с частыми обострениями и ремиссиями.

Рецидивирующая микроэрозия роговицы характеризуется периодическим возникновением поверхностных микродефектов эпителия роговицы. Однако, несмотря на небольшую площадь, такие эрозии достаточно долго (до 7 сут. и более) сохраняются, медленно эпителизируясь. Характерен "роговичный" синдром, исчезающий по завершению эпителизации эррзии. Однако уже через 2-3 мес. (а иногда и раньше) заболевание обычно вновь рецидивирует.

Следует однако отметить, что наряду с рассмотренными типичными клиническими формами тяжелого роговичного и роговично-конъюнктивального ксероза, известны и особо тяжелые его проявления, встречающиеся в современной клинической практике отечественных офтальмологов достаточно редко. Речь идет о практически тотальном ксерозе конъюнктивы, паренхиматозном роговичном ксерозе, ксеротических язвах роговицы и кератомаляции. Сейчас описание этой патологии, связанной обычно с недостаточностью в пищевом рационе детей витамина А, можно встретить в работах, выполненных в странах Южной и Восточной Азии, а также в некоторых районах Африки, Ближнего Востока и Латинской Америки. Однако появление больных с такими грубыми проявлениями глазного ксероза возможно, в принципе, и в нашей стране. Причем актуальность этой проблемы связана еще и с высокой смертностью таких больных, которая в 1969 году достигала 35%-60% от числа всех случаев ксерофтальмии [McLaren D.S.. 1969]. Причем, по данным

ВОЗ, около 25% выживших детей остаются полностью слепыми, 50%-60% - частично слепыми и только у 15%-20% больных зрительные функции в дальнейшем не ухудшаются. Симптомы ксерофтальмии развиваются при недостаточном уровне содержания витамина А в плазме крови (ниже Юмкг/ЮОмл) и низких его запасах в печени. В патогенезе рассматриваемой ксерофтальмии лежит нарушение дифференцировки эпителиальных и бокаловидных клеток конъюнктивы, в норме регулирующейся метаболитами витамина А. В результате уменьшается количество бокаловидных клеток и развивается чешуйчатая метаплазия эпителия с последующей кератинизацией конъюнктивы. Описание нозологических форм авитаминозной ксерофтальмии приводится ниже.

Конъюнктивалыший ксероз проявляет себя отсутствием нормального глянцевого блеска бульбарной конъюнктивы, которая внешне напоминает воск или сухую краску. На ее поверхности, когда ребенок не плачет, появляются не смачивающиеся слезой пятна ксероза в виде "песчаных отмелей при отливе". Они возникают в местах наиболее выраженной дисфункции бокаловидных клеток конъюнктивы. В далекозашедшей стадии ксероза конъюнктива приобретает молочную окраску с тусклым сосудистым рисунком, утолщается и теряет эластичность. В таких случаях на бульбарной конъюнктиве образуются вертикальные складки различной выраженности (более заметные в височной половине). Наиболее значительны эти изменения в пределах открытой глазной щели. Характерным (но необязательным) проявлением выраженного ксероза конъюнктивы служит наличие так называемых бляшек Искерского-Бито (Искерский К.К., 1860; Bitot G., 1863). Они представляют собой серебристо-серые "нашлепки" с пенистой поверхностью, приподнятые над уровнем конъюнктивы. Бляшки более или менее легко удаляются, обнажая под собой ксеротический участок конъюнктивы с шероховатой поверхностью. Рассматриваемые бляшки всегда расположены на бульбарной конъюнктиве, чаще одновременно на обоих глазах с височной стороны, ближе к краю глазной щели, то есть там, где "стирающие" движения век ограничены. Чаще бляшка напоминает овал с длинной

горизонтальной осью, а иногда ее вещество разбросано в вертикальных складках конъюнктивы. Следует отметить, что бляшки Искерского-Бито характерны не только для конъюнктпвального ксероза у детей, развившегося на почве дефицита витамина А. Они также встречаются и у взрослых с синдромом "сухого глаза" другой этиологии и еще будут упомянуты ниже.

Паренхиматозный ксероз роговицы обычно следует после конъюнктпвального. Поверхность роговицы приобретает шершавый, шагренированный вид и теряет блеск и тактильную чувствительность. Развивающаяся инфильтрация клеток стромы роговицы приводит к ее помутнению, часто имеющему в нижних отделах синевато-молочный вид. В некоторых случаях в передней камере появляется асептический гипопион.

Ксеротическая язва роговицы отличается от обычной роговичной язвы сопугствующими признаками ксероза роговицы и отсутствием заметной воспалительной реакции (если не присоединилась вторичная микрофлора). При глубоком разрушении стромы возможно появление десцеметоцеле и даже перфорация роговицы. Следует иметь в виду, что с подобной клинической картиной можно встретиться и в редких случаях лагофтальма у ослабленных больных.

Кератомаляция представляет собой скоротечный разжижающий некроз отдельных слоев или даже всей толщи роговицы, которая "тает", превращаясь в мутную студенистую массу светло-желтоватого цвета. В образовавшийся в роговице дефект выпадают внутренние оболочки глазного яблока, развивается эндофтальмит. Отличительной чертой кератомаляции является слабая выраженность воспалительной реакции на начальных стадиях процесса. У детей раннего возраста кератомаляция развивается особенно быстро, причем иногда даже при отсутствии характерных ксеротических изменений конъюнктивы.

Наряду с уже рассмотренными признаками заболевания, при недостаточности витамина А наблюдаются также и т.н. вторичные симптомы: гемералопия, Так называемая ксерофтальмия глазного

дна (белые и желтые сливные очаги, располагающиеся в толще сетчатки, цвет которой изменяется до красно-коричневого). Пораженные роговица и конъюнктива нередко инфицируются. При этом течение такого инфекционного процесса зачастую оказывается необычно тяжелым, что отвлекает врача от постановки диагноза ксерофтальмии. Кожа лица и век суха и шероховата, выводные протоки мейбомиевых желез расширены, выбухают на свободном крае век, ресницы длинные, густые и неровные. К счастью, своевременно назначенное этим больным лечение препаратами витамина А в большинстве случаев имеет высокий терапевтический эффект.

Клиническое течение **роговично-конъюнктивального ксероза средней степени тяжести** определяется совокупностью так называемых микропризнаков роговично-конъюнктивального ксероза. Их перечень и частота обнаружения, определенные нами при осмотре 379 таких больных, представлены в табл. 3 и 4. Особое внимание следует обращать, конечно, на выявление специфических стигм ССГ субъективного и объективного характера (см. табл. 3).

Таблица 3.

Характер специфических симптомов роговично-конъюнктивального ксероза средней степени тяжести и их частота у обследованных больных (379 человек, 621 глаз).

Перечень симптомов	Частота обнаружения	
	Число глаз	%
/. Субъективные:		
• Болевая реакция на инсталляции индифферентных глазных капель;	453	73.0
• Ощущение "сухости" в глазу.	183	29.5
//. Объективные:		
• Уменьшение или отсутствие слезных менисков;	500	80.5
• Появление конъюнктивального отделяемого в виде слизистых, "нитей";	138	22.2
• Возникновение бляшек Искерского-Бито.	18	2.9

Характерна, как установлено нами, негативная реакция больных на закапывание в конъюнктивальную полость даже вполне индифферентных капель (0,25 % раствор левомицетина, 0,1 % раствор дексаметазона и др.), так как они испытывают при этом боль, жжение или резь в глазу. Закапывание же обычно раздражающих глаз капель (раствора) сульфацил-натрия и т.п.) приносит таким пациентам почти невыносимые страдания. Наиболее же частым объективным признаком заболевания является уменьшение или полное отсутствие у краев обоих век слезных менисков (см. рис.3). Этот симптом становится заметным при биомикроскопии переднего отдел;а глаза, но обязательно с очень узкой световой щелью. Место отсутствующего мениска обычно занимает отекшая и потускневшая конъюнктива, "наползающая" на свободный край века.

Другим специфическим микропризнаком ССГ служит характерное отделяемое из конъюнктивальной полости. При туалете век содержимое конъюнктивальной полости вследствие высокой вязкости вытягивается в виде тонких слизистых нитей, тягостно переносимых больными. Кстати, наличие такого отделяемого свидетельствует о том, что конъюнктивальные бокаловидные клетки Бехера еще сохраняют свою функцию. Весьма редко у таких больных отмечают появление на конъюнктиве уже упоминавшихся ранее бляшек Искерского-Бито в типичном месте (в пределах открытой глазной щели).

Кроме рассмотренных специфических микропризнаков, у больных с роговично-конъюнктивалъным ксерозом одновременно отмечены и косвенные его симптомы (см. табл.4). Несмотря на то, что эти признаки имеют место также и при ряде других заболеваний глаз, их все же необходимо принимать во внимание при обследовании пациентов с подозрением на развивающийся ССГ. При этом наличие даже одного из таких симптомов, не объясняемого другими причинами локального характера, требует уже проведения целенаправленного обследования такого пациента.

Основную долю в представленном табличном перечне составили субъективные симптомы заболевания. Из яих наиболее близок к специфическим микропризнакам роговично-конъюнктивального ксероза симптом плохой переносимости

ветра, кондиционированного воздуха (особенно при использовании тепловентиляторов), дыма и смога. Зачастую даже кратковременное пребывание больного в "накуренном" помещении приводит к быстрому развитию у него зрительного дискомфорта, который и после смены обстановки может сохраняться в течение нескольких часов. Менее характерны жалобы пациентов с такой патологией на ухудшение к вечеру зрительной работоспособности и выраженные колебания остроты зрения, которые к тому же почти всегда связаны с обострением других клинических проявлений ССГ.

Таблица 4.

Признаки, косвенно свидетельствующие о развивающемся роговично-конъюнктивальном ксерозе, и их частота у обследованных больных (379 человек, 621 глаз).

Перечень и характер признаков	Частота обнаружения	
	Число глаз	%
I. Жалобы		
• Ощущение "инородного тела" в конъюнктивальной полости;	553	89.1
• Ощущение "жжения" и "рези" в глазу;	310	49.9
• Плохая переносимость ветра, кондиционированного воздуха, дыма и т.п.;	236	38.0
• Ухудшение зрительной работоспособности к вечеру,	234	37.7
• Светобоязнь;	227	36.6
• Колебания остроты зрения в течение рабочего дня.	209	33.7
II. Клинические проявления		
• Локальный отек бульбарной конъюнктивы с "наползанием" на свободный край века;	589	94.9
• "Вялая" гиперемия конъюнктивы;	380	61.2
• Наличие включений, "загрязняющих" слезную пленку.	297	47.8

Среди неспецифических микропризнаков роговично-конъюнктивального ксероза, обнаруживаемых уже при осмотре органа зрения, заслуживают внимания такие, как отек бульбарной конъюнктивы с "наползанием" на свободнтый край нижнего века

и "вялая" ее гиперемия. При мигательных движениях эта измененная конъюнктива часто смещается вместе с веком, "слипаясь" с ним.

К перечисленным выше косвенным признакам ССГ следует также добавить и диагностированные у 47.8% таких больных включения в СП, представляющие собой мельчайшие глыбки слизи, остатки отделившихся эпителиальных нитей, воздушные пузыри и другие микрочастицы. Они плавают в толще СП, слезном мениске и нижнем конъюнктивальном своде, смещаются по эпителию роговицы при мигательных движениях век, постоянно находясь в толще слезной пленки и хорошо заметны в свете щелевой лампы (рис. 10). Однако эти загрязнения СП не являются патогномоничными для ССГ, так как иногда наблюдаются у здоровых людей и у некоторых больных с конъюнктивитами и блефароконъюнктивитами.



Рис. 10. Патологические включения в слезной пленке (обозначены стрелками) у больной К., страдающей синдромом Съегрена.

Легкая форма роговично-конъюнктивального ксероза также характеризуется наличием микропризнаков роговично-конъюнктивального ксероза, но на фоне компенсаторно повышенной слезопродукции, на что хотелось бы обратить особое

внимание врачей. По этой причине основной жалобой пациентов является слезотечение, заметно усиливающееся при воздействии на глаз неблагоприятных факторов внешней среды. Кроме того, у большинства таких больных при обследовании обнаруживают и другие рассмотренные выше специфические и неспецифические микропризнаки роговично-конъюнктивального ксероза. Однако выраженность их проявлений заметно меньшая, чем у пациентов с ССГ средней степени тяжести. Примечательно, что зачастую при осмотре таких больных фиксируют не уменьшение, а увеличение высоты нижнего и верхнего слезных менисков. Вероятно, по этой причине рассматриваемую клиническую форму ССГ практические врачи выявляют достаточно редко, т.к. жалобам пациентов не придают серьезного значения, а на большинство объективных признаков ССГ в виду их слабой выраженности не обращают должного внимания.

В связи с тем, что клиническая картина ССГ во многих случаях характеризуется отсутствием патогномоничных для него признаков, в диагностике рассматриваемого заболевания основное значение приобретают функциональные пробы. Последовательность клинического и функционального исследования таких больных рассмотрена в следующем разделе книги.

4. ДИАГНОСТИКА СИНДРОМА "СУХОГО ГЛАЗА"

Клиническая диагностика роговично-конъюнктивального ксероза.

Первичный офтальмологический осмотр пациентов производится по общепринятым правилам. Как всегда, большое внимание следует уделять их жалобам, которые в части случаев прямо или косвенно свидетельствуют о ксеротических изменениях со стороны тканей глаза (см. табл. 3 и 4). Необходим также целенаправленный сбор анамнестических данных, касающихся общего статуса, перенесенных заболеваний и травм органа зрения. В частности следует поинтересоваться у обследуемого, насколько утяжеляется уже имеющаяся глазная симптоматика в накуренном помещении, при работе с видеомониторами, хорошо ли он переносит полеты на самолетах, воздух в салонах которых имеет

шикую влажность.

При осмотре конкретного пациента с жалобами и анамнезом соответствующего характера, врач прежде всего должен обратить внимание на характер и частоту мигательных движений век. Так, редкие или несостоятельные мигания способствуют высыханию поверхности глазного яблока и нередко сочетаются с одновременным снижением чувствительности роговицы. Напротив, частые мигательные движения с последующим крепким зажмуриванием могут быть вызваны образованием "сухих" пятен на роговице с не нарушенной тактильной чувствительностью. Правда, они могут быть инициированы и неврологической патологией.

При дальнейшем исследовании больного особое внимание следует уделить биомикроскопии краев век, слезных менисков, слезной пленки, роговицы и конъюнктивы, которые наиболее уязвимы при развивающемся ССГ. В частности, на щелевой лампе можно точно определить достаточность смыкания век, зависящую от многих обстоятельств. При этом силу круговой мышцы глаза возможно оценить, попросив больного отклониться от щелевой Лампы и сильно сомкнуть веки, тогда как врач пальцами пытается оказать сопротивление этому движению.

При осмотре свободного края века следует обратить внимание на его возможную гиперемию, присутствие чешуек и корочек на ресницах, свидетельствующих о наличии у больного хронического блефарита, роль которого в патогенезе ССГ очевидна. Часто можно обнаружить неровный ряд мейбомиевых желез (установлено, что некоторые из них иногда опорожняются в водянистый слой СП под уже сформированный ее липидный слой). Зачастую можно заметить большое количество заблокированных наружных отверстий выводных протоков мейбомиевых желез, некоторые из которых закрыты пробкой. При этом необходимо оценить выделительную способность мейбомиевых желез. Она считается удовлетворительной, если четко видны наружные отверстия их выводных протоков. Когда же они не контурируют, но при надавливании пальцем на хрящ свободный край века орошаося каплями секрета, то это свидетельствует о стенозе протоков упомянутых желез. Если же и этого не происходит, диагностируют полное их закрытие (рис. 11).

а *б* *в*

Рис. 11. Градации функционального состояния мейбомиевых желез (по Norn M.S., 1994).
а- норма (видны отверстия выводных протоков мейбомиевых желез); б- стеноз выводных протоков мейбомиевых желез; в- облитерация выводных протоков мейбомиевых желез.

При осмотре роговицы следует обратить внимание на возможное снижение ее зеркальности, вплоть до заметной "тусклости", связанной с нарушением структуры прекорнеальной СП, в основном ее муцинового слоя. При биомикроскопии роговицы необходимо применять различные технические приемы, известные каждому практическому врачу. Так, роговица лучше видна на темном фоне зрачка. Узкую щель с широким углом отклонения осветителя целесообразно использовать для исследования освещенной части роговицы. Для детального же ее осмотра более удачным является непрямое освещение, когда свет щелевой лампы фокусируют в точке, расположенной сразу за исследуемой площадью, (радужка, непрозрачный хрусталик). При таком освещении лучше становятся видны слизистые нити, нежные помутнения роговицы, ее эпителиальные вакуоли и легкий отек. Зеркальное отражение используют при исследовании роговичного эпителия, эндотелия и липидного слоя СП. В этом случае осветитель и микроскоп располагают под широким, но обязательно равным углом по отношению к исследуемому участку роговицы (угол отражения светового луча должен совпадать с углом наблюдения). Такая методика осмотра позволяет выявлять мельчайшие неровности отражающей поверхности. Еще более точную информацию несет исследование поверхности роговицы на фоне широкого зрачка в поляризованном свете.

Биомикроскопируя роговицу и конъюнктиву, следует иметь в

виду, что признаки ССГ зачастую маскируются симптомами других глазных заболеваний, в частности, дегенеративного или воспалительного характера. Для их дифференциации S.C.G.Tseng (1994) предложил достаточно простое правило: если подозрительные на ксероз изменения локализуются исключительно в так называемой экспонируемой зоне поверхности глазного яблока (ограничена краями нормально открытых век), то они связаны с ССГ. Когда же участки патологии захватывают и "неэкспонированную зону" роговицы и конъюнктивы, природа их скорее не ксеротическая (рис. 12).

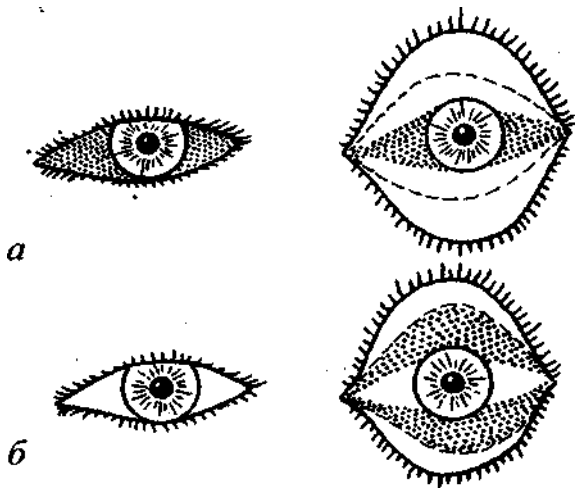

Рис. 12. Локализация изменений конъюнктивы (обозначены мелкими точками) ксеротической (а) и иной (б) природы при обычной ширине глазной щели (слева) и максимальном ее раскрытии (справа) (по Tseng S.C.G., 1994, с изменениями).

Наличие начальных, а тем более явных признаков ССГ, является прямым показанием для постановки функциональных проб, призванных оценить состояние слезопродукции и прочность прекорнеальной СП.

Алгоритм.

ПОРЯДОК СПЕЦИАЛЬНОГО ИССЛЕДОВАНИЯ ПАЦИЕНТОВ С ПРИЗНАКАМИ РАЗВИВАЮЩЕГОСЯ РОГОВИЧНО-КОНЪЮНКТИВАЛЬНОГО КСЕРОЗА

Биомикроскопия прекорнеальной слезной пленки

Постановка обязательных функциональных проб

Определение стабильности СП (проба по Норну)

Определение величины суммарной слезопродукции (проба по Ширмеру)

Определение величины основной слезопродукции (проба по Джонсу)*

Анализ результатов всех исследований с вынесением заключения

** Разность результатов проб по Ширмеру и Джонсу характеризует величину рефлекторной слеэопродукции.*

Функциональная диагностика синдрома "сухого глаза ".

Исследования рассматриваемого плана складываются из постановки нескольких (трех) обязательных функциональных тестов (алгоритм), результаты которых при необходимости уточняются дополнительными пробами.

Обязательные функциональные пробы.

Обследование пациента с подозрением на ССГ целесообразно начинать с оценки стабильности прекорнеальной СП. Поскольку результаты используемой для этой цели пробы по Норну [Norn M.S., 1969] в значительной мере зависят от "инвазивности" предшествующих манипуляций в конъюнктивальной полости, то они должны быть полностью исключены. Процесс же самого рассматриваемого исследования сводится к следующему.

Обследуемого просят посмотреть вниз и, оттянув верхнее веко, орошают область лимба в меридиане 12 часов одной каплей 0.1 - 0.2% раствора флюоресцеина-натрия. Пока пациента усаживают за щелевую лампу, он продолжает мигать, как обычно.

Следует отметить, что достоверность исследования повышается при работе щелевой лампы в режиме "перекала" осветителя. Последний обязательно должен быть снабжен кобальтовым светофильтром, ограничен максимально высокой щелью средней ширины и быть отклонен под углом 30° по отношению к микроскопу. При этом "сканирующий" микроскоп всегда должен находиться под прямым углом к исследуемому участку роговицы. Причем концентрация раствора флюоресцеина-натрия, используемого для постановки пробы, должна быть неизменной.

После включения щелевой лампы пациента просят еще раз нормально моргнуть и широко открыть глаза. В этот момент включают секундомер. Теперь обследуемый не должен мигать, а врач дотрагиваться руками к векам его глаза. Если все же происходит случайное движение век или СП окрасилась неравномерно, то исследование необходимо повторить. При нормальном его течении нужно через окуляры щелевой лампы внимательно наблюдать за окрашенной поверхностью СП, медленно передвигая при этом прибор из стороны в сторону. "Сканируя" таким образом роговицу от одного лимба до другого, определяют место, где в СП возникнетразрыв (черная дыра, сухое

пятно: рис. 13). Секундомер останавливают в тот момент, когда дыра начинает увеличиваться в размере или отдает от себя радиальные ветви. Упомянутый разрыв может возникнуть в любом месте СП, но чаще - в нижне-наружном квадранте роговицы, около слезного мениска, где СП наиболее тонкая. Пробу обычно проводят 2 или 3 раза на каждом глазу, а результаты усредняют. При этом целесообразно отметить, появится ли разрыв в том же месте СП при повторных пробах. В таких случаях можно заподозрить наличие эпителиальной буллы, эрозии или других локальных дефектов эпителия роговицы. Если время разрыва очень велико, достаточно одной постановки пробы, которую прерьшают по прошествии, например, одной минуты. Если же первый результат не превышает 10 с, тест следует повторить 2 или более раза, чтобы окончательно убедиться в положительном результате пробы. О клинически значимом нарушении стабильности СП можно однозначно говорить, когда время ее разрыва находится в пределах 10 с (Norn M.S., 1969 и мн. др). Нашими исследованиями уточнено, что у здоровых людей в возрасте 16-35 лет время разрыва СП составляет 21, 1±2,0 с, затем оно постепенно уменьшается, достигая 11.6±1.9 с в 60-80-летнем возрасте (рис. 14).

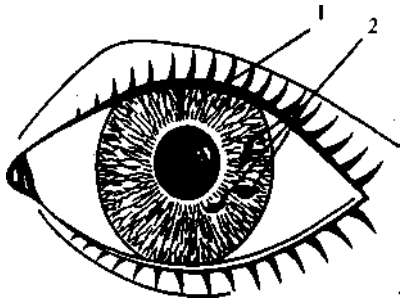

Рис.13. Внешний вид разрывов слезной пленки, окрашенной флюоресцеином - натрия.
1- стабильная часть СП; 2- разрывы в СП.

В последние годы для определения прочности прекорнеальной СП начали использовать так называемую ксероскопию

(тиаскопию) - осмотр ее в поляризованном свете, без закапывания флюоресцеина-натрия (Mengher L.S. et al.,1986). Тем самым исключается дестабилизирующее влияние инстилляций красителя на прочность СП и существенно упрощается процесс осмотра

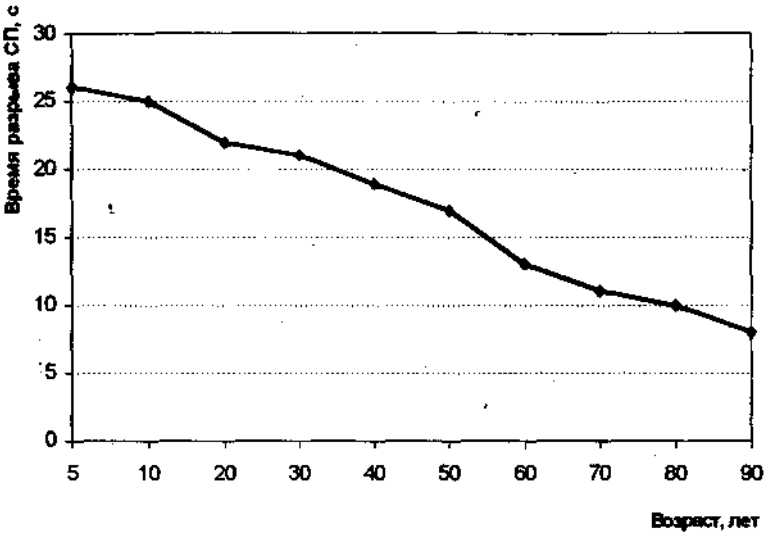

Рис. 14. Возрастная динамика стабильности слезной пленки у здоровых людей (по оси абсцисс - возраст, ординат - время разрыва СП).

пациента. Авторами даже созданы соответствующие приборы (путем модификации кератометра и т.п.). Многочисленные исследования доказали несомненные преимущества ксероскопа Mengher'a перед традиционным исследованием стабильности СП (Madden R.K. et al., 1994 и др.). Однако широкое использование инструментальной ксероскопии в нашей стране пока затруднено из-за отсутствия соответствующего оснащения.

Следующий этап функционального исследования заключается в оценке состояния суммарной (основной и рефлекторной) слезопродукции в каждом глазу пациента. В связи с тем, что недостаточность одного компонента секреции СЖ часто компенсируется избытком другого (как правило, дефицит основной слезопродукции - рефлекторной гиперсекрецией),

объем суммарной продукции СЖ может и не снижаться, а иногда он даже и повышается. В силу указанных обстоятельств необходимо разграничить доли каждого компонента секреции СЖ, а не завершать исследование, ограничившись измерением только суммарной слезопродукции, как это принято большинством практикующих врачей. В указанных целях следует сначала измерить количество суммарной, а затем - основной слезопродукции, а далее уже вычислить величину рефлекторной секреции СЖ. Следует отметить, что пациентам с легкой формой ССГ, в клинической картине которого преобладают микропризнаки роговично-конъюнктивального ксероза на фоне гиперлакримии, проводить такие исследования нецелесообразно.

Общепринятая и широко распространенная сейчас клиническая проба, косвенно характеризующая состояние суммарной слезопродукции, была предложена Ширмером [Schirmer O., 1903]. Она основана на свойствах полоски фильтровальной бумаги, одним концом помещенной в конъюнктивальную полость Исследуемого глаза, стимулировать рефлекторную слезопродукцию и одновременно впитывать скопившуюся в ней ранее жидкость. Несмотря на то, что Ширмер предлагал осуществлять исследование при открытых глазах, мы, в основном, предпочитаем проводить пробу, когда они закрыты, что более комфортно для пациента, а получаемые результаты не зависят от метательных движений век.

Методика постановки этой пробы состоит в следующем (рис. 15). Из лабораторной фильтровальной бумаги (например, типа "Фильтрак") вырезают полоску шириной 5 мм и длиной 40 мм, конец которой (-5 мм) сгибают под углом 40-45°. Обследуемому предлагают посмотреть вверх и одновременно пальцем одной руки оттягивают нижнее веко немного вниз, а второй рукой аккуратно вставляют короткий загнутый конец фильтровальной бумаги за нижнее веко в латеральной трети глазной щели. При этом загнутая часть полоски своим концом должна достигать дна нижнего свода конъюнктивы (не касаясь роговицы), а перегиб - края века. Целесообразно одновременное проведение пробы на обоих глазах. Тотчас после введения тестовых полосок включают секундомер.

Пациента просят закрыть глаза и через 5 мин полоски извлекают, причем сразу же (пока жидкость не продвинулась по ним дальше) точно измеряют (от места перегиба) длину увлажненной их части. Если граница смачивания видна плохо, то ее можно определить методом просвечивания. Когда же она неровная или расположена косо, то принимают во внимание среднюю величину. В норме за 5 мин смачивается не менее 15 мм тестовой полоски. При использовании фильтровальных бумаг других типов, нормативные цифры будут, естественно, другими. В частности, проведенные нами исследования позволили достоверно установить, что у здоровых людей (п = 392) смачиваемость стандартных тестовых полосок, производимых фирмой "Alcon", составляет уже 23,3±3,1 мм.

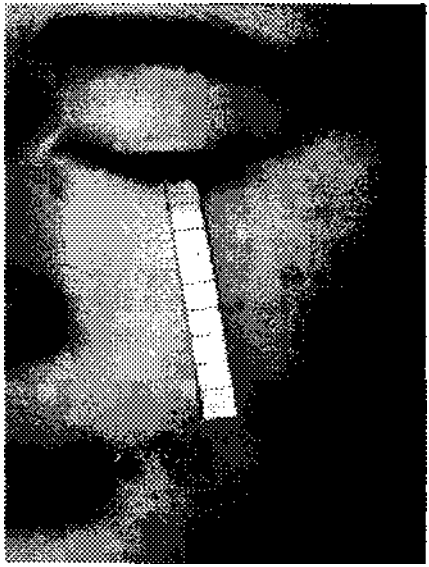

Рис. 15. Проведение пробы по Ширмеру. За веки пациента помещена полоска градуированной фильтровальной бумаги.

Ошибочные результаты рассмотренной пробы могут быть связаны с неправильным расположением тестовой полоски, а именно - контактом ее с роговицей, чрезмерным раздражением ресниц и кожи века, которые вызывают избыточное рефлекторное

слезоотделение. По этой же причине недопустимо и открывание век во время исследования. Кроме того, на результат пробы оказывает влияние локализация полоски в пределах глазной щели (см. направленность движения слезы на рис. 5). Так, смещение полоски в сторону медиальной части щели, где активная работа слезных канальцев создает конкурентный (и довольно значительный) отток слезы по слезоотводящим путям,' способствует получению ложно-низких значений пробы. В частности, по данным M.A. Lemp (1994), именно в таких случаях окрашенную флюоресцеином - натрия слезу уже можно было видеть в носовом секрете, но при этом она только в небольших количествах смачивала одновременно вставленную в область слезного озера тестовую полоску. Однако наибольшее число ошибочных заключений при постановке рассматриваемой пробы все же связано с выбором фильтровальной бумаги для приготовления тестовой полоски. Поэтому предпочтение следовало бы отдать фирменным их наборам, которые отличаются стандартностью. Так, например, в наборе, выпускаемом фирмой Alcon, уже нарезанные тестовые полоски упакованы в стерильные бумажные пакетики (по 2 штуки в каждом). К ним прилагается измерительная миллиметровая шкала и инструкция по методике исследования (рис.16). Каждая полоска имеет выемку. Короткая, закругленная часть длиной 5 мм предназначена для введения в конъюнктивальный мешок, длинная (ниже выемки, 35 мм) - для регистрации результата исследования. Из двух полосок одна имеет прямой срез, другая - косой, чтобы после извлечения из обоих глаз их было легче отличать друг от друга.

Если практикующему врачу такие наборы по какой-либо причине недоступны, то тестовые полоски можно изготовлять из обычной (но всегда одной и той же!) лабораторной фильтровальной бумаги. В таком случае необходимы также фоновые исследования на здоровых людях для получения отправных нормативных данных.

Несмотря на то, что в литературе нет единого мнения о целесообразности постановки пробы по Ширмеру, наш опыт позволяет считать ее вполне адекватным тестом. В частности, он показал, что точность и воспроизводимость пробы по Ширмеру наиболее высока именно у больных со снижением общей

слезопродукции. Об этом же свидетельствуют и данные, полученные в нашей клинике О.М.Егоровой (1996), исследовавшей больных, которым в конъюнктивальный мешок инсталлировали 1% раствор атропина.

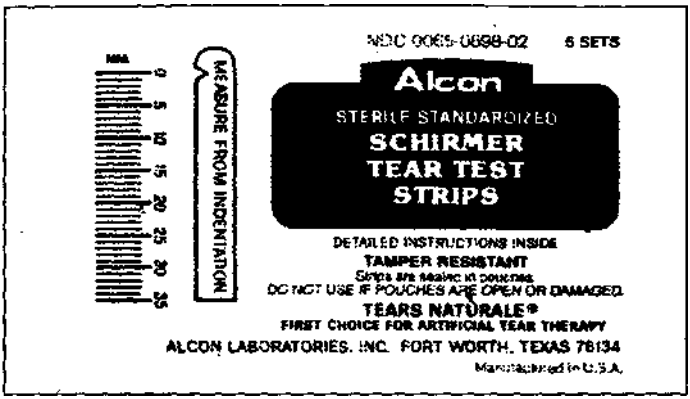

Рис. 16. Набор для исследования слезопродукции, выпускаемый фирмой "Alcon ".

В целях исследования основной слезопродукции следует обратиться к пробе Джонса [Jones L.T.,1966].* Она выполняется следующим образом. После предварительной инстилляционной анестезии ватным тампоном аккуратно впитывают слезу и остатки анестетика из нижнего конъюнктивального свода. Затем за нижнее веко пациента на 5 мин. (как в методике Ширмера-I) помещают полоску фильтровальной бумаги и описанным ранее способом оценивают получаемый результат. В норме в таком случае увлажняется более 10 мм стандартных фирменных тестовых полосок. Так, по нашим данным у здоровых людей (п = 392) основная слезопродукция в среднем равна 11,5±2,7 мм при использовании фильтровальной бумаги фирмы Alcon. Этот показатель не зависит от пола обследуемых и незначительно снижается с увеличением их возраста (рис. 17).

В связи с тем, что проба по Ширмеру позволяет оценить объем общей, а по Джонсу - основной слезопродукции, то разность

/В специальной литературе подобное исследование описывается **еще и **как** проба Ширмера II (1903), которую Джонс позднее модифицировал и сделал более удобной*

результатов этих проб характеризует количество выделившейся рефлекторной слезы (стимулируется тестовой полоской при постановке первой из этих проб). По нашим данным, рефлекгорная слезопродукция у здоровых людей (п=392), обследованных с использованием тестовых полосок фирмы Alcon, находится на уровне 11,8±3,1мм и незначительно снижается с возрастом (см. рис. 17). Однако "резерв" ее, разумеется, значительно выше указанной величины, так как используемый в рассмотренной пробе раздражитель (фильтровальная полоска) является далеко не самым сильным.

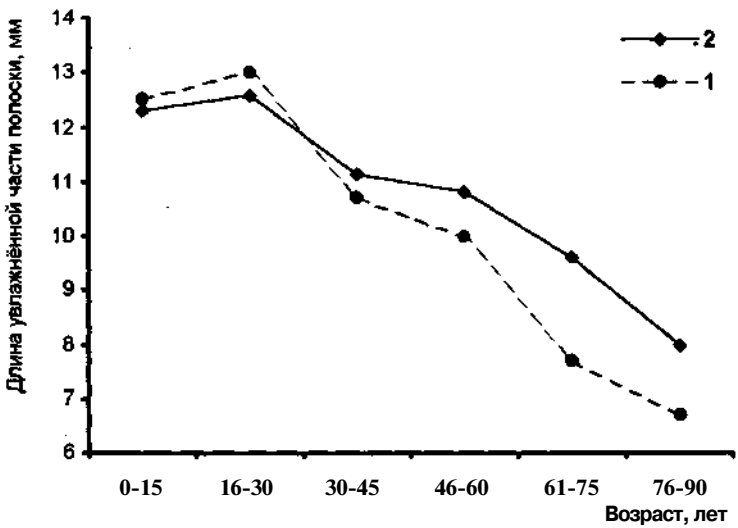

Рис 17. Возрастная динамика основной (1) и рефлекторной (2) слезопродукции у здоровых людей, (по оси абсцисс - возраст, ординат - длина увлажненной части полоски).

Проведенными нами исследованиями установлено, что нарушения рассмотренных функциональных показателей прямо пропорциональны тяжести роговично-конъюнктивального ксероза и служат ее косвенной характеристикой (табл. 5). Кроме того, они позволяют оценивать эффективность лечения ССГ. Для примера приведем несколько клинических наблюдений.

Таблица 5.

Ветчины показателей слезопродукции и стабильности СП у здоровых людей и больных с роговично-конъюнкшвальным ксерозом различной тяжести

Функциональные показатели	Здоровые люди	Роговично-конъюнктивальный ксероч		
		Легкий	Средней тяжести	Тяжелый
Время разрыва СП, с	21.1 ±2.0	8.3 ±1.3	5.5 ± 1.2	2.1 ±1.3
Количество елею-продукции, мм*:				
• Основной	11.5 ±2.7	14.2 ±3.2	8.2 ±2.3	3.1 ±2.0
• Рефлекторной	1 1.8± 3.1	12.6 ±2.9	13.8 ±3.2	5.1 ±3.1
• Общей	23.3 ±3.1	26.8 ±3.0	22.0 ±2.7	8.1 ±3.2

** Определено с помощью тестовых полосок фирмы «Алкон».*

1. Вольная М.,43 лет. В течение 5 лет страдает синдромом Сьегрена. Предъявляет жалобы на интенсивное жжение в глазах, светобоязнь, усиливающиеся к вечеру, когда зрительная работа становится совершенно невозможной. Па роговице периодически образуются эпителиальные "нити ", при самостоятельном удалении которых пациентка отмечает временное облегчение. При осмотре обнаружены резко выраженные явления "сухого" кератоконьюнктивита на фоне полного отсутствия слезных менисков. Время разрыва СП составило 3 с, количество общей слезопродукции - 4 мм, (основная секреция -1 мм, рефлекторная - 3 мм). Полученные данные в совокупности позволили выставить диагноз: "Тяжелый синдромальный (Сьегрена) роговично-конъюнктивальный ксероз обоих глаз с нарушением слезопродукции и стабильности СП".

2. Больная Л.,50 лет. Страдает климактерическим синдромом (атипичная форма, период постменопаузы). Предъявляет жалобы на чувство "инородного тела" в обоих глазах, периодическое слезотечение и светобоязнь. При закапывании 0.25% раствора левомицетина, назначенного окулистом поликлиники по поводу хронического конъюнктивита, отмечает жжение, а инстшляции 20%-сульфацил-натрия не переносит из-за выраженной рези и болезненности. При осмотре обнаружена "вялая" гиперемия конъюнктивы, наличие микрочастиц в толще СП. Высота слезных

менисков незначительно превысила нормальную. Время разрыва СП составило 7 с. Учитывая наличие слезостояния, количество слезопродукции не измеряли. Выставлен диагноз: "Легкий синдромальный (климактерический) гиперлакримический роговично-коньюнктивальный микроксероз со снижением стабильности СП".

3. Больная К, 62 лет. После повреждения левого лицевого нерва во время нейрохирургической операции двухлетней давности, возник левосторонний лагофталъм. Обратшась с жалобами на чувство "сухости" и ощущение "инородного тела" в левом глазу, а также периодическое его покраснение. В вечернее время отмеченные выше явления резко усиливаются, при этом пациентка лишена возможности смотреть телевизор, так как испытывает желание закрыть глаза. При осмотре определяется левосторонний паралитический лагофтальм с тягучим слизистым отделяемым из конъюнктивальной полости, отсутствие слезных менисков, плавающие в толще СП микрочастицы. Времяразрыва СП составило 6 с, величина общей слезопродукции - 2 мм, (основная - 1 мм, рефлекторная - 1 .мм). Диагноз: "Симптоматический роговично-коньюнктивальный микроксероз левого глаза средней степени тяжести с нарушением слезопродукции и стабильности СП. Паралитический левосторонний лагофталъм ".

Дополнительные методы исследования больных с ССГ.

Следует также кратко упомянуть и о дополнительных инструментальных методах обследования больных с синдромом "сухого глаза". Хотя их постановка и возможна лишь при наличии соответствующего (в большинстве своем вполне доступного) оснащения, результаты этих тестов существенно дополняют уже полученные с помощью традиционных проб сведения. Кратко рассмотрим некоторые из них.

Определение скорости секреции слезы.

Разработанная нами (совместно с Бойко Л.М., Шамолиной И.И. и др., 1993) методика основана на определении времени смачивания отрезка гидрофильной (поливиниловой, хлопчатобумажной и до.) нити, помещенной одним концом за нижнее веко обследуемого, как при постановке пробы по Ширмеру (рис.18). Применение местных анестетиков или, наоборот, раздражающих веществ, позволяет избирательно оценивать скорость основной или рефлекторной слезопродукции.

Рис. 18. Постановка пробы с гидрофильной нитью.

Иммунологические исследования крови и слезной жидкости позволяют определить тип иммунного ответа и назначить патогенетически ориентированную иммунотерапию больным с синдромом "сухого глаза". По нашим, совместным с М.Н.Пасхиной и Ю.И.Пироговым (1993), данным, для больных с синдромом Съегрена характерно незначительное снижение активности Т-лимфоцитов и выраженное угнетение местного иммунитета. При синдроме "сухого глаза" климактерического генеза в 63% случаев наблюдалась сенсибилизация к антигену слезной железы в сочетании с выраженным снижением функциональной активности Т- и В-лимфоцитов на фоне незначительного угнетения местного иммунитета. У пациентов с синдромом "сухого глаза" другой этиологии не отмечено характерной иммунной картины.

Исследование материала конъюнктивального соскоба. Материал соскоба с конъюнктивы у пациентов с ССГ следует окрашивать по Гимзе. При его микроскопическом исследовании необходимо прежде всего обратить внимание на бокаловидные клетки конъюнктивы Бехера. Их можно отличить по окрашенной в розовый цвет цитоплазме, которая как бы заполняет клетку, отодвигая ядро к мембране клетки. Количество таких клеток у

больных с ССГ, развившимся на почве нарушения продукции муцинов, прогрессивно снижается. Также следует оценить сохранность клеток эпителия конъюнктивы. Так, у пациентов с ССГ зачастую можно обнаружить отмершие эпителиальные клетки. Они отличаются пикнотизированным ядром и окрашенной в бледно-голубой цвет цитоплазмой. Некоторые эпителиальные клетки при тяжелом ксерозе конъюнктивы даже могут быть кератинизированными. Часто встречаются и клеточные останки со слизистыми нитями.

Импрессионная цитология конъюнктивы. Метод основан на цитологическом исследовании материала, полученного без традиционной биопсии конъюнктивы. Клетки эпителия конъюнктивы задерживаются на прижатых и вдавленных в нее фильтрующих материалах (на основе ацетата целлюлозы, например, фильтр Millipore). Методика постановки пробы состоит в следующем. За нижнее веко исследуемого глаза анатомическим пинцетом помещают фильтровальную бумагу и в течение нескольких секунд стеклянной палочкой прижимают ее шероховатую поверхность к бульбарной (или пальпебральной) конъюнктиве. Затем бумагу аккуратно извлекают. Материал фиксируют 95% этиловым спиртом, окрашивают реактивом Шиффа и контрастируют гемотоксилином. После высушивания материал исследуют под световым микроскопом.

У больных с ССГ цитологические изменения касаются как бокаловидных, так и эпителиальных клеток конъюнктивы. В частности, по данным J.D.Nelson и J.C.Wright (1984), у пациентов с различными патогенетическими типами *ССГ* с помощью импрессионной цитологии обнаружено уменьшение плотности бокаловидных клеток, в среднем, на 17%. У больных же с пемфигоидом конъюнктивы и синдромом Стивенса-Джонсона отсутствовало более 95% таких клеток на большей части бульбарной и нижней пальпебральной конъюнктиве. При цитологическом исследовании конъюнктивы у детей с ксерофтальмией на почве дефицита витамина А отмечено полное отсутствие бокаловидных клеток и наличие увеличенных, частично кератинизированных эпителиальных клеток. На основании этих результатов J.R.Wittpenn и др. (1986) предлагают использовать

импрессионную цитологию конъюнктивы в качестве достаточно простого объективного теста для ранней диагностики недостаточности витамина А.

Следует также упомянуть и о целом ряде методов, позволяющих получить дополнительную информацию о слезопродукции, состоянии слезной пленки и наружной мембраны эпителия роговицы и конъюнктивы. В большинстве своем эти пробы достаточно широко используются за рубежом, однако в клинической практике отечественных офтальмологов их применение существенно затруднено, главным образом, из-за недостаточного оснащения приборами, соответствующими реактивами и диагностическими красшелями. По этой причине мы упоминаем здесь эти методы в качестве перспективных.

Перспективные методы диагностики ССГ.

Проба с бенгальским розовым [bengalrosa]. 1%-раствор этого специального витального красителя, в отличие от традиционного флюоресцеина-натрия, прокрашивает погибшие (но еще не отсутствующие!) клетки и слизь. При этом становится возможным оценивать более тонкие изменения эпителия не только роговицы, но еще и бульбарной конъюнктивы, а также конъюнктивы у свободных краев век. Аналогичен 1% - бенгальскому розовому также и другой витальный краситель - 3% раствор лиссаминового зеленого, который выгодно отличается от первого лучшим контрастированием участков зеленого прокрашивания на фоне красных сосудов и меньшими раздражающими глаз свойствами (табл.6).

Лактоферриновый тест. Учитывая, что лактоферрин секретируется слезными железами, его концентрация закономерно снижается при уменьшении слезопродукции (Boersma H.G.M., Van Biysterveld O.P.,1987). Об этом факте свидетельствует снижение концентрации в слезе исследуемого белка до 0.92 мг/мл и ниже. В связи с высокой чувствительностью этой пробы в последние годы в Голландии разработана упрощенная методика определения лактоферрина в слезе с использованием портативного анализатора Lactoplate ®.

Проба с разведением флюоресцеина-натрия. Основана на флюорофотометрическом наблюдении за убыванием концентрации красителя в конъюнктивальной полости по мере

его "разбавления" постоянно сскретирующейся слезой (Puffer M.J. dal-1980: Benedetto D. ct al. 1984). Так же как и многие другие пробы, широкое внедрение этого теста лимитирует недостаточное Приборное оснащение (дорогостоящие и имеющие весьма ограниченное применение флюориметры и т.п.) даже зарубежных клиник.

Таблица 6.

Некоторые показатели, характеризующие наиболее распространенные витальные красители (по Tseng S. *C* Ст.. 1994. с изменениями).

Оцениваемые параметры	Красители			
	Флюоресцеин-натрия	Бенгальский розовЫЙ	Лиссаминовый зеленый В	Сульфор-ходамии В
Окрашивание здоровых клеток		+	-	-
Окрашивание погибших или дегенерированных клеток	-	+	+	*
Окрашивание, блокируемое муцином	-	+	-	-
Токсичность красителя	-	+	+	-
Фототоксичность	-	+	?	-
Скорость диффузии в строму роговицы	Очень быстрая	Очень медленная	Быстрая	Медленная
Морфологическая основа прокрашивания	Разрыв межклеточных соединении	Недостаточные Защитные свойства С11**	Гибсль клеток или разрушение межклеточных соединений	Разрыв межклеточных соединении

Примечания: **/ Окрашивание возможно при условии использования соответствующих эмиссионных фильтров;*
***/ Может быть результатом патологии муцинового слоя СП или патологии наружной эпителиальной мембраны.*

Исследование осмолярности слезной жидкости. Исследованиями J.P.Gilbard и R.L.Farris (1979) установлено, что Повышение осмолярностн слезы (вследствие дефицита влаги) способствует "вытягиванию" жидкости из поверхности эпителия

роговицы и конъюнктивы. Такое вторичное высыхание поверхности глазного яблока становится возможным при значениях осмолярности слезы 312 мОсм/л и выше. Широкому внедрению в клиническую практику этого нужного теста даже за рубежом препятствует очень высокая стоимость микроосмометров.

Биопсия пальпебральной части слезной железы еще не получила такой диагностическои значимости, как аналогичное исследование малых слюнных желез. Однако, по мнению J.D. Nelson (1994), она имеет не меньшую диагностическую ценность, так как также позволяет оценивать лимфоцитарную инфильтрацию желез внешней секреции.

5. КЛИНИКО - ФУНКЦИОНАЛЬНАЯ ХАРАКТЕРИСТИКА РАЗЛИЧНЫХ ЭТИОПАТОГЕНЕТИЧЕСКИХ ФОРМ СИНДРОМА "СУХОГО ГЛАЗА"

Проблема ССГ является актуальной практически для любого возраста, однако, по нашим данным, это заболевание наиболее часто встречается у людей в возрасте 25-35 и 45-55 лет (рис. 19).

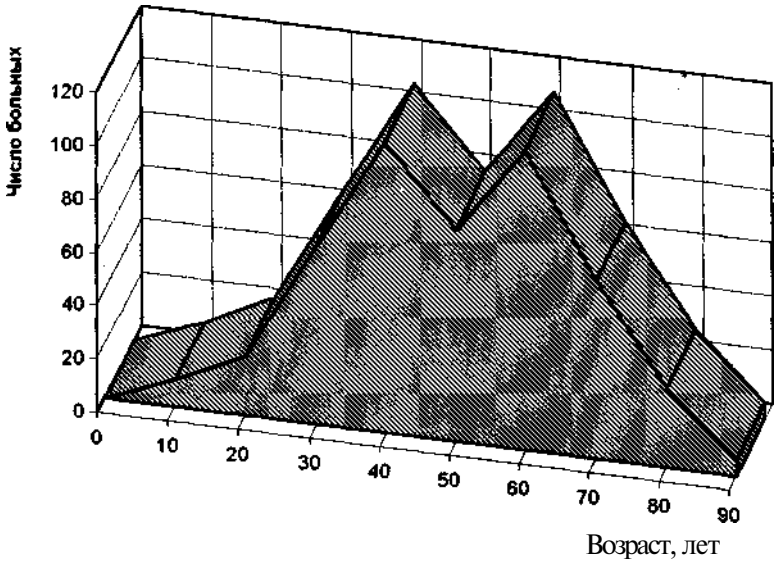

Рис. 19. Возрастная структура заболеваемости ССГ. (по оси абсцис возраст, ординат - число больных).

Рассматривая клинические проявления ССГ, следует также отметить и существование определенных различий в симптоматике и клиническом течении этого заболевания, вызванного различными этиологическими факторами.

Синдромальный роговично-конъюнктивальный ксероз, обусловленный органными, эндокринными и иммунными нарушениями, развивается медленно, проявляясь сначала периодически возникающими невыраженными субъективными расстройствами неспецифического характера. В связи с этим такие больные впервые обращаются к окулисту, как правило, уже спустя несколько месяцев или даже лет после возникновения первых проявлений ССГ. Течение заболевания в большинстве случаев сопровождается лериодическими обострениями и ремиссиями, почти всегда связанными с аналогичной динамикой основного заболевания, вызвавшего ССГ.

Клиника симптоматического роговично-конъюнктивального ксероза определяется прежде всего характером вызвавшего его фактора. В целом, за исключением случаев трахомы, пемфигуса конъюнктивы и выраженного лагофтальма, течение заболевания у таких пациентов все же более благоприятное, чем у предыдущей группы больных.

Клинические проявления ССГ. обусловленного воздействием на глаз экзогенных раздражителей, как правило, неспецифичны и характеризуются в основном субъективным дискомфортом различной выраженности, при отсутствии заметных объективных проявлений. При этом прослеживается явная связь таких симптомов с воздействием экзогенного раздражителя.

Функциональные и клинические признаки различных этиопатогенетических форм ССГ имеют свои особенности. Рассмотрим наиболее характерные из них. Наиболее ярко "ксеротическая" симптоматика выражена у больных с синдромом Съегрена Несмотря на то, что «пик» такой заболеваемости Приходится на 60-летний возраст, отдельные случаи синдрома Сьегрена мы наблюдали и у 30-40-летних пациентов (рис.20). Диагноз этого тяжелого заболевания выставляется ревматологом, однако базируется на консультативных заключениях офтальмолога (определение степени снижения общей

слезопродукции, обнаружение симптомов "сухого" кератоконъюнктивита) и стоматолога (выявление объективных признаков "сухого рта" - снижение секреции околоушных слюнных желез в сочетании с аномальными результатами биопсии малых слюнных желез). Обязательным является лабораторное подтверждение диагноза синдрома Съегрена, включающее регистрацию повышения в крови титра ревматоидного фактора (от 1:320 и более) или антинуклеарных антител (от 1:320 и более). Согласно международной классификации (Сан Диего, 1986), синдром Съегрена подразделяют на первичный, характеризующийся названными выше критериями, и вторичный. В последнем случае признаки первичного синдрома сочетаются с клинически выраженными системными заболеваниями: ревматоидным артритом, системной красной волчанкой, полимиозитом, склеродермией или билиарным циррозом. Эти сведения необходимо учитывать при обследовании больных с подозрением на синдром Съегрена.

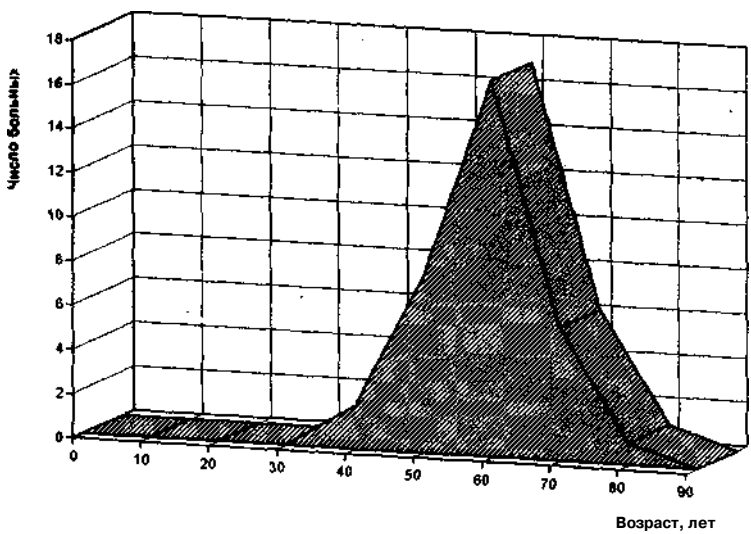

Рис. 20. Возрастная структура заболеваемости синдромом Съегрена. (по оси абсцисс - возраст, ординат - число больных).

Более подробно следует остановиться на глазных проявлениях этого заболевания. Как бы исподволь возникший патологический процесс уже через 2-3 месяца приобретает максимальную выраженность. Показатели функционального исследования таких пациентов характеризуются значительным снижением стабильности СП (с 21.1±2.0с до 3.1±1.2с), а также величин .основной (с 11.5+2.7 мм до 3.3±0.8 мм) и рефлекторной (с 11.8±3.1 мм до 3.5+0.9 мм) слезопродукщш, исследованной с помощью тестовых полосок фирмы Alcon. Клиническое течение заболевания у этих пациентов наименее благоприятное и, как правило, плохо уступающие интенсивному лечению, явления ССГ склонны к частым обострениям, которые отражают динамику течения основного патологического процесса. Иногда обострения происходят даже на фоне "компенсации" синдрома Съегрена системным назначением кортикостероидных препаратов.

ССГ климактерического генеза (у женщин) имеет относительно благоприятное клиническое течение и характеризуется обилием нерезко выраженных субъективных микропризнаков роговично-конъюнктивального ксероза на фоне минимальной объективной симптоматики, в том числе протекающей иногда на фоне гиперлакримии. Эти обстоятельства существенно затрудняют диагностику *ССГ* у таких больных, которые подолгу и безуспешно лечатся от "хронического конъюнктивита", не получая соответствующей для ССГ терапии. Из функциональных нарушений заслуживает внимания незначительное снижение стабильности СП (до 7.6±0.3с) при неизменных величинах основных компонентов слезопродукции. Как правило, заболевание легко компенсируется препаратами "искусственных слез". Возрастная структура заболеваемости ССГ климактерического генеза представлена графически на рис: 21.

Характерную клиническую симптоматику имеет симптоматический ССГ, вызванный нарушением распределения СП по поверхности глазного яблока. Следует отметить, что выраженность признаков роговично-конъюнктивального ксероза в таких случаях в гораздо большей степени зависит от тяжести вызвавшего его патологического процесса непосредственно в глазу. По этой же причине он, как правило, и не вызывает особых

диагностических проблем, а симптоматика ксероза такого генеза отличается определенным сходством.

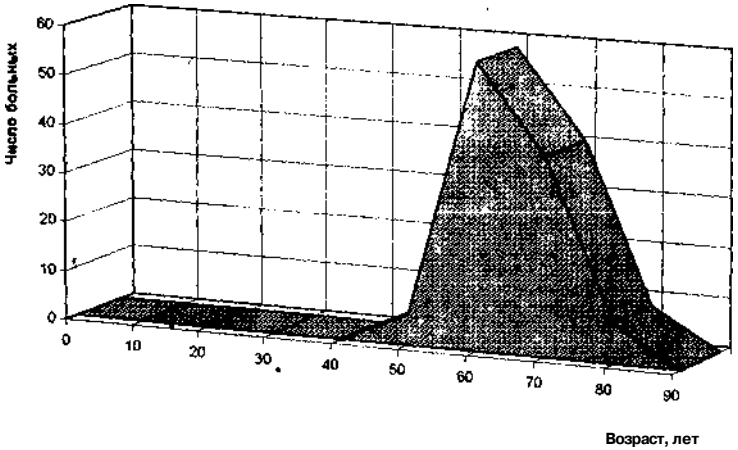

Рис.21. Возрастная структура заболеваемости ССГ климактерического генеза. (по оси абсцисс - возраст, ординат - число больных).

Лагофтальм вследствие рубцового укорочения век характеризуется почти полным соответствием жалоб больных объективным изменениям со стороны роговицы, которые в тяжелых случаях могут вылиться в язвенный кератит. Функциональными признаками ССГ у таких пациентов служат низкие величины стабильности СП (8.9±0.6 с) при относительно нормальных показателях слезопродукции. Клиническое течение ССГ соответствует выраженности и динамике вызвавшего его лагофтальма, хотя нередко даже при явной недостаточности век ксеротические изменения роговицы и конъюнктивы оказываются минимальными. Как показали наши исследования, в последнем случае стабильность СП остается не нарушенной (14.3+2.1 с). После хирургической коррекции рубцового лагофтальма все явления развивающегося ССГ, как правило, исчезают.

Клинические признаки ССГ у пациентов с паралитическим лагофтальмом зависят от уровня поражения лицевого нерва. Так, если оно произошло ниже ответвления большого каменистого нерва, содержащего секреторные слезные волокна (рис.22), то симптоматика ССГ немногом отличается от таковой при рубцовом

лагофтальме. Однако при более "высоких" поражениях лицевого нерва клиника ССГ существенно утяжеляется по причине резкого снижения основной (до 2.9+0.7 мм) и рефлекторной (до 1.2+0.3 мм) слезопродукции. В этих случаях к выраженным субъективным микропризнакам роговично-конъюнктивального ксероза зачастую присоединяются и явления кератита вследствие несмыкания глазной щели. В то же время при положительной динамике со стороны лицевого нерва первой, как правило, восстанавливается и рефлекторная слезопродукция.

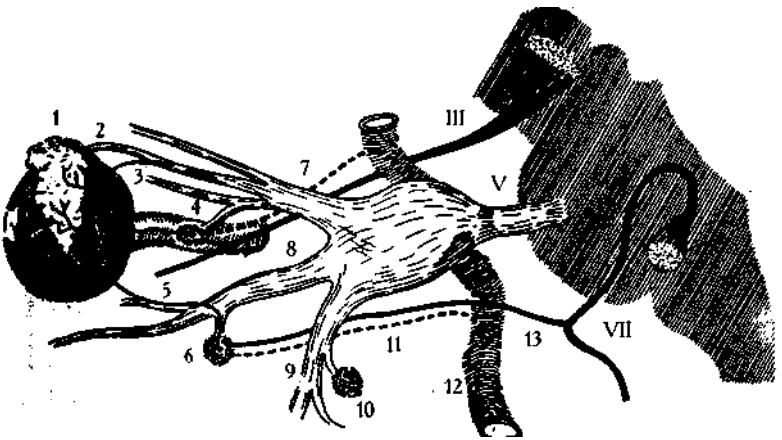

Рис.22. Схема иннервации слезной железы (по Villiger).
Обозначения: III - глазодвигательный нерв; V - тройничный нерв; VII - лицевой нерв.
1 - слезная железа; 2 - слезный нерв; 3 - носоресничный нерв; 4 - ресничный узел; 5 -скуловой нерв; 6 - крылонебный узел; 7 - глазной нерв; 8 - верхнечелюстной нерв; 9 - нижнечелюстной нерв; 10 - ушной узел; 11 - нерв крыловидного канала (Виднее нерв); 12 - внутренняя сонная артерия с симпатическим сплетением; 13 - большой каменистый нерв.

Симптоматический ССГ на почве тиреотоксической офтальмопатии (возрастной спектр заболеваемости представлен на рис.23) в большинстве случаев проявляется стертыми маловыраженными субъективными микропризнаками (чаще - ощущением "инородного тела" в глазу), на фоне минимальных объективных проявлений (как правило, локальный отек конъюнктивы). Несколько более выражена клиническая симптоматика роговично-конъюнктивального ксероза при

аутоиммунной офтальмопатии. Примечательно, что именно субъективные симптомы ССГ зачастую заставляют таких больных впервые обратиться к врачу. При функциональном исследовании в I - II (инфильтративной и перехода в фиброз) стадиях заболевания обнаруживают лишь незначительное снижение стабильности СП (до 7.1±0.9с) при нормальной или чаще повышенной слезопродукции. Уже через несколько недель, по мере нарастания экзофтальма, становится окончательно ясной причина ССГ. При этом успешное медикаментозное лечение аутоиммунной офтальмопатии в большинстве случаев стабилизирует имеющиеся у таких больных клинические проявления ССГ.

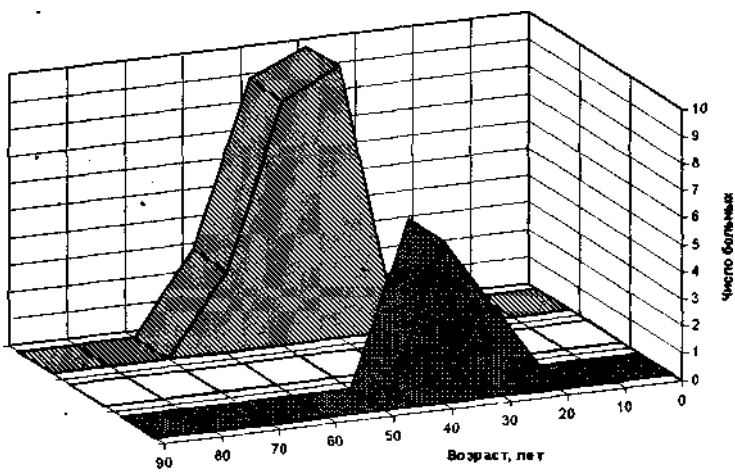

Рис.23. Возрастная структура заболеваемости ССГ на почве аутоиммунной (высокая диаграмма) и тиреотоксической (низкая диаграмма) офтальмопатии. (по оси абсцисс - возраст, ординат - число больных).

Менее благоприятное клиническое течение ССГ наблюдается у больных с Ш стадией (фиброза) аутоиммунной офтальмопатии. Высокая степень экзофтальма и прогрессирующее склерозирование ретробульбарной клетчатки и, возможно, слезных желез у таких больных сопровождаются интенсивной субъективной симптоматикой. При прогрессировании экзофтальма на фоне развивающейся "недостаточности" век зачастую возникает кератит, который в тяжелых случаях может быстро завершиться

изъязвлением роговицы и, даже, перфорацией стенки глазного яблока.

На рис. 2 (цветной вкладки) представлена фотография больного Д страдающего тяжелой аутоиммунной офтальмопатиеи в стадии фиброза. Пациент поступил в клинику офтальмологии Военно-медицинской акадаемии уже после перфорации фиброзной капсулы обоих глазных яблок на почве прогрессирующей недостаточности век. Лишь совместными усилиями офтальмологов и эндокринологов, с активным системным и местным введением кортикостероидных препаратов, удалось приостановить этот процесс. После выполнения постоянной блефарорафии, а позже - и декомпрессии глазницы (Монахов Б.В., Сандул Г. А. совместно с нами), были созданы условия для оптико-реконструктивных операций на единственно перспективном правом глазу.

Следует, правда, отметить, что своевременно начатое Эндокринологическое лечение больным с аутоиммунной офтальмопатией, как правило, позволяет предотвратить такие Тяжелые осложнения. При функциональном обследовании пациентов с III стадией основного заболевания, наряду со снижением стабильности СП до 6.2±1.0 с, диагностируют умеренное сокращение основной (до 7.0+0.2 мм) и рефлекторной (до 5.0±0.3 мм) слезопродукции.

Клинические проявления симптоматического ССГ, развившегося на почве патологических изменений поверхностей роговицы конъюнктивы в большинстве своем неспецифичны и непосредственно связаны с основным патологическим процессом в глазу. Как правило, единственным функциональным нарушением у них служит умеренное снижение стабильности СП (до 6-7 с).

Тяжелым клиническим течением роговично-коньюнктивального ксероза характеризуются заболевания и повреждения, сопровождающиеся одновременно как дефицитом СП, так и нарушением ее распределения на глазу. Наряду с уже Рассмотренными выше "сухим" паралитическим лагофтальмом и аутоиммунной офтальмопатиеи в третьей стадии, здесь следует упомянуть об ожоговой болезни глаз и глазном пемфигоиде.

У пострадавших с IV стадией ожоговой болезни глаз в основном превалируют объективные микропризнаки роговично-

конъюнктивального ксероза над относительно "скудной" субъективной симптоматикой. В клинической картине заболевания симптомы ССГ маскируются интенсивными рубцовыми и дистрофическими изменениями роговицы, конъюнктивы и век, вызванными непосредственно ожоговым фактором. Функциональные признаки ССГ у таких пациентов характеризуются одновременным значительным снижением стабильности СП (до 4.3±0.7 с) и основной слезопродукции (до 5.3±1.0 мм). При этом рефлекторная слезопродукция, как правило, йе нарушается (12.5+3.0 мм).

Похожие на рассмотренные выше проявления ССГ отмечены у больных с пемфигусом конъюнктивы. Это заболевание характеризуется тяжелым, но относительно стабильным клиническим течением ССГ. Выраженное рубцевание конъюнктивы, деформация век и роговичные изменения (рис.3 цветной вкладки) сопровождаются у таких больных и субъективными проявлениями, но несколько меньшей интенсивности, чем при синдроме Съегрена. Соответственно, они и несколько легче компенсируются местной терапией.

При осмотре таких больных, на конъюнктиве хряща век, особенно нижнего, можно обнаружить участки лейкоплакии, представляющие собой ороговевшие эпителиальные клетки конъюнктивы. Они образуют слегка возвышающиеся бляшки белого цвета овальной формы, размером от 1 до 10 мм (в среднем, 4.1 х 2.3 мм) с длинным диаметром, параллельным краю века. Бляшки как бы спаяны с конъюнктивой и обычно не прокрашиваются раствором флюоресцеина - натрия. В отличие от пострадавших с ожоговой болезнью глаз, у больных стлазным пемфигусом рефлекторная слезопродукция достоверно снижена (до 5.9±1.8 мм). Похожими на рассмотренные явлениями сопровождается и т.н. глазной псевдопемфигоид, вызванный длительным применением некоторых глазных капель. Это достаточно редкое заболевание наблюдается у пациентов, склонных к аллергическим реакциям. Поэтому и само заболевание рассматривается, как крайнее проявление медикаментозной аллергии. Провоцировать медикаментозный псевдопемфигоид могут пилокарпин, эпинефрин, фенилэфрин и целый ряд

токсичных консервантов глазных капель (Whitcher J.P.,1987).

Существуют, конечно, и другие клинические формы ССГ. Однако они не имеют особой специфичности и потому здесь не рассматриваются.

6. *НОШЕНИЕ МЯГКИХ КОНТАКТНЫХ ЛИНЗ И СИНДРОМ "СУХОГО ГЛАЗА".*

Мягкие контактные линзы (МКЛ) в настоящее время уже не только широко вошли в офтальмологическую практику, но даже проникли и за ее пределы - в сферу косметологии. Широкое использование МКЛ для коррекции аномалий рефракции, в лечебных и косметических целях позволило выявить и ряд серьезных проблем, связанных с систематическим их ношением. Одна из них обусловлена парадоксальным несоответствием между случаями развития у пользователей этих линз ССГ и в то же время иногда случающимися рекомендациями активно назначать МКЛ для лечения указанного заболевания. Более подробному рассмотрению этой проблемы и посвящен приводимый ниже материал.

Прежде всего, большой практический интерес представляют вопросы, относящиеся к особенностям функционального взаимодействия МКЛ и СП. Сейчас уже доказано, что контактная линза, помещенная за веки здорового человека, "внедряется" в структуру СП (рис. 24) и делит ее на две части - пре- и подлинзовую (Gufflon J., 1982). В результате истонченные липидный и муциновый слои СП становятся более уязвимыми для экзо- и эндогенных факторов воздействия. Одновременно МКЛ, подобно "инородному телу", усиливает раздражение рефлексогенных зон роговицы и конъюнктивы и таким образом увеличивает объем рефлекторной слезопродукции. В свою очередь, увеличение объема водянистой составляющей СП стимулирует повышение секреции липидов и муцина, без чего стабильность ее уменьшится. Однако этот компенсаторный процесс возможен только в том случае, если Функция продуцирующих их желез не будет нарушена. Если же она начинает страдать, то в первую очередь это сказывается на состоянии липидного слоя СП, который подвергается деструкции.



Рис. 24. Схема строения прекорнеальной слезной пленки на фоне ношения мягкой контактной линзы.
1- липидный слой СП; 2- водянистый слой СП, разделенный на прелинзовый и подлинзовый слои; 3- МКЛ, покрытая полярными молекулами муцинов; 4- муциновый слой СП; 5- клетки эпителия роговицы

В результате прелинзовая СП разрывается на отдельных участках и этот процесс сопровождается обильной преципитацией липидов на поверхность МКЛ. Одновременно увеличивается испаряемость влаги из водянистого слоя СП, что приводит к ее истончению и нарушению стабильности. Затем, если не будут приняты адекватные корригирующие терапевтические меры, патологический процесс может получить дальнейшее развитие. Сначала динамика его состоит в усилении рефлекторного слезоотделения, которое в течение какого-то временного периода компенсирует потерю объема слезной жидкости за счет испарения. Затем это динамическое равновесие нарушается из-за

функцианального истощения непрерывно стимулируемых слезных желез. Этому способствует иногда имеющее место угнетение слезопродукции на почве заболеваний, уже рассмотренных нами во втором разделе книги (недиагностированный ССГ), а также на фоне длительного системного применения целого ряда фармакологических препаратов (см. приложение 1). Снижение слезопродукции приводит к возрастанию осмолярности СП. Последний фактор способствует не только развитию вторичной дегидратации клеток эпителия роговицы и конъюнктивы, но также и снижению влагосодержания в МКЛ. Одновременно со снижением объема СЖ уменьшается и подвижность МКЛ на глазу, что способствует скоплению под ней комков слизи и дегенерированных клеток эпителия, что уже характерно для вовлечения в патологический процесс муцинового слоя СП. Максималъные изменения при этом наблюдаются у кромки МКЛ, на 3 и 9 часах. Кроме того, наружная поверхность линзы постепенно покрывается белковыми и слизистыми отложениями. Параллельно происходят и нарушения метаболизма эпителия роговицы.

Таким образом МКЛ, помещенная на роговицу, способна в определенныХ условиях, нарушая структуру и стабильность СП, приводить к изменениям, способствующим развитию уже рассмотренного выше симптоматического ССГ. Эти условия обычно возникают у пациентов с дисфункцией мейбомиевых желез, причем любого типа; то есть как с гипо- так и с гиперсекрецией липидов, а также с пониженной слезопродукцией и нарушенной стабельностью СП. Ситуация заметно усугубляется, если поверхность МКЛ обладает какими-либо дефектами, пусть даже самыми минимальными.

Механизм нарушения структуры липидного слоя СП при гипофункции мейбомиевых желез уже рассмотрен выше. Что касается их гиперфункции, то в этом случае избыточные липиды соединяются (в том числе и ковалентными связями) с полярными молекулами муцинов. В результате образуются нерастворимые в водянистом слое СП мелкие муцино-липидные частицы, которые плавают в толще прелинзовой и подлинзовой СП и смещаются при мигателъных движениях век. Одновременно происходит

образование "сухих пятен" на поверхности МКЛ и роговицы. В итоге такое выраженное нарушение структуры липидного слоя СП существенно усиливает испаряемость СП, которая быстро истончается даже при удовлетворительной функции слезных желез.

Как уже было рассмотрено выше, снижение слезопродукции с нарушением стабильности СП на почве угнетения секреции муцинов свойственно, в частности, женщинам в климактерическом периоде. Ситуация у них усложняется после экстракции катаракты с коррекцией афакии контактной линзой (Farris R.L., 1986).

Таким образом, из приведенных выше данных видно, что подбор. МКЛ должен сопровождаться взвешенной оценкой состояния слезопродукции и стабильности СП у каждого конкретного пациента. К сожалению, на практике этого обычно не происходит и поэтому всегда существует потенциальная опасность либо стимулировать у него развитие симптоматического ССГ, либо утяжелить уже имеющееся, но не диагностированное заболевание этого вида. В частности из обследованных нами (совместно с Кононовым В. М.) 57 пациентов, носящих МКЛ из гидроксиэтилметакрилата, хорошая переносимость линз отмечена у 50 (87.7%) из них. Однако некоторые пациенты (4; 8.0%) систематически использовали в виде инсталляций их увлажнители (Opti-free ®; производство Alcon). Семь человек предъявили жалобы, характерные для больных, страдающих симптоматическим ССГ: на умеренную светобоязнь, ощущение "инородного тела" в конъюнктивальной полости, "жжение" и "рези" в глазу, плохую переносимость ветра, кондиционированного воздуха, дыма и т.п., ухудшение зрительной работоспособности к вечеру, колебания остроты зрения. Эти жалобы устойчиво сохранялись даже в тех случаях, когда пациенты постоянно инсталлировали в конъюнктивальную полость препараты, призванные повышать стабильность СП. У четырех из них, осмотренных через 30-60 мин после снятия КЛ, обнаружено достоверное снижение стабильности СП (до 5.6±1.2 с) и незначительное уменьшение количества основной слезопродукции (до 9.8±2.0 мм). Величина же рефлекторной секреции слезы оказалась даже несколько повышенной (до 13.4±5.1мм). Полученные данные характерны для симптоматического ССГ,

связанного с преимущественным нарушением структуры слезной пленки.

Многочисленные случаи непереносимости МКЛ, отмечаемые как сразу же после их постановки, так и в отдаленные сроки на фоне систематического ношения, закономерно поднимают вопрос о возможностях коррекции рассмотренного состояния. Известно, что, в принципе, оно может быть купировано путем закапывания в конъюнктивальную полость увлажняющих линзу растворов, предлагаемых фирмами-производителями КЛ, а также препаратов', повышающих стабильность СП (так называемых "искусственных слез", подробно рассмотренных в 6 разделе книги). Однако, в связи с тем, что в,составе большинства из них имеются токсичные консерванты (хлорбутанол, бензалконий-хлорид и др.), мы обратились к широко доступным в клинике полимерным растворам, близким к ним по рецептуре, но свободным от вредных примесей. В этом качестве хорошо зарекомендовал себя полиглюкин, основой которого является низкомолекулярный 6% декстран. Его целесообразно закапывать непосредственно на контактную линзу. Частоту инстилляций определяют индивидуально. При этом показанием к очередной инстилляций препарата служит возобновление субъективного дискомфорта, симптомы которого указаны выше. В результате длительного наблюдения (3-5 лет) за 15 такими пациентами (все носили МКЛ из гиполана), установлено, что у 9 из них систематические нстилляции полиглюкина способствовали полному исчезновению явлений симптоматического ССГ, а у 6 - частичному.

Рассмотрев основные причины и механизм возникновения симптоматического ССГ на почве ношения МКЛ, следует обратиться к другому аспекту этой же проблемы - использованию МКЛ уже для лечения больных с ССГ. Установлено, что ношение гидрофильной КЛ с влагосодержанием 60-85% позволяет защитить Покрываемую роговицу от раздражения ее мигательными Движениями век и внешними артефициальными факторами. Иными словами, она в этом случае служит своеобразной увлажненной "повязкой", весьма эффективной при эрозиях Роговицы, вызванных механической или ожоговой травмой, при

раздражении глазного яблока кончиками шовных нитей и т.п. состояниях.

Поскольку отношение к назначению МКЛ в целях лечения больных с ССГ по данным литературы весьма неоднозначно, нами (совместно с Гладких А.Ф. и Кононовым В.М.) проведено наблюдение за 34 пациентами, использующими МКЛ из гидроксиэтилметакрилата и алмакона. Их результаты представлены в табл.7. Из нее видно, что у всех больных с ССГ, развившимся на почве уменьшения продукции слезы и муцинов (климактерический синдром и синдром Съегрена), ношение МКЛ привело даже к еще большему снижению стабильности СП (различия, правда, статистически не значимы; $p>0.05$) и появлению выраженных признаков непереносимости КЛ. Указанные явления у всех 3 больных с синдромом Съегрена и у 3 из 7 - с климактерическим синдромом послужили причиной добровольного их отказа от дальнейшего ношения МКЛ.

Не отмечено существенной динамики функциональных показателей слезопродукции и стабильности СП при ношении МКЛ больными с патологией поверхности роговицы, вызванной Рубцовыми изменениями после механических травм и ожогов (см. табл.7).

Таким образом, у пациентов с ССГ, вызванным снижением продукции компонентов СП и нарушением ее структуры, но несвязанным с патологией наружной мембраны эпителия роговицы (они составляют основную массу больных с ССГ), постановка МКЛ заметно ухудшает клиническое течение основного заболевания.

При этом следует подчеркнуть, что обследование пациентов как перед постановкой МКЛ, так и на фоне ее ношения, должно включать уже рассмотренные в 4-ом разделе книги методики, позволяющие дать комплексную оценку состояния слезопродукции и стабильности СП.

В качестве примера приводим данные наблюдения за пациенткой с симптоматическим ССГ, развившимся на почве ношения МКЛ из гиполана.

Таблица 7.

Основные показатели, характеризующие эффективность МКЛ у больных с ССГ.

Нозологическая форма ССГ	Число глаз	Контролированные показатели (в числителе - исходные величины, в знаменателе - на 7-й день лечения)			Степень клинич. Непереносим. МКЛ (баллы)*
		Количество слезопродукции. мм.		Стабильность СП, с	
		Основной	Рефлекторной		
Синдромальный ССГ					
Дисфункция желез Бехера климактерического генеза	14	10.0+.2.3 12.1+2.2	14.2+3.7 14.8+4.9	7.8±1.1 4.7+2.1	1 - 2
Синдром Съегрена	6	3.2+0.4 3.3+0.5	3.5+0.6 3.5+0.8	3.2+0.7 2.9+1.1	2 - 3
Симптоматический ССГ:					
Посттравматические рубцы роговицы	14	12.7+3.1 13.4+4.2	15.6+3.2 15.1+4.0	5.212.1 5.6+2.0	0 - 1
Ожоговая болезнь глаз в IV периоде	7	4.2+1.1 4.3+1.3	10.5+3.0 13.4+5.2	3.2+0.7 4.7+1.2	1 - 2

*, * Оценена на 3-4 сут. ношения МКЛ по четырехбалльной шкале: 0 - отсутствие Признаков непереносимости; 1 - умеренный дискомфорт; 2 - выраженный дискомфорт; 3 - резко выраженный дискомфорт с наличием объективных признаков ухудшения состояния роговицы.*

Пациентка С, 32 лет, надев контактные линзы, постоянно испытывала чувство "дискомфорта" в глазу (ощущение "инороного тела", "жжения" и т.п.), усиливающегося в помещениях с кондиционированным воздухом, при работе с монитором компьютера, а также в вечернее время. При целенаправленном сборе анамнеза установлено, что у больной и раньше периодически наблюдались подобные явления, однако при ношении МКЛ они существенно усиливались. При осмотре: положение и подвижность МКЛ на глазу правильные, после снятия линзы - незначительная инъекция и отек конъюнктивы, роговица интактна. Результаты Функционального исследования: стабильность СП - 7 с, количество суммарной слезопродукции - 16мм, основной-6мм, рефлекторной -

ab-.

10 мм. На основании результатов обследования диагностирован симптоматический ССГ, обусловленный сочетанием дефицита основной слезопродукции и снижения стабильности СП с микропризнаками ксероза. Назначение пациентке инстилляций полиглюкина в период ношения МКЛ позволило повысить переносимость контактных линз.

Как показали наши собственные исследования и выполненные некоторыми другими авторами (FarrisR.L., 1987-1994), результаты функциональных исследований и целенаправленный сбор анамнеза позволяют безошибочно выделять лиц с риском плохой переносимости МКЛ. Они составляют целую группу. В нее входят пациенты со следующей патологией:

- синдромом Съегрена;
- дисфункцией желез Бехера климактерического генеза;
- эндокринной офтальмопатией;
- клиническими формами ССГ, обусловленными снижением основной слезопродукции (менее 7 мм);
- дисфункцией мейбомиевых желез (особенно типа мейбомиевого блефарита);
- паралитическим лагофтальмом или неполным закрытием глазной щели другого генеза;
- выраженным снижением тактильной чувствительности роговицы.

Определенный риск в рассматриваемом аспекте возникает и в тех случаях, когда пациент должен постоянно пребывать в условиях, связанных с воздействием на глаз ряда неблагоприятных факторов, провоцирующих развитие симптоматического ССГ: ветер, сухой кондиционированный воздух, запыленность помещения, смог и т.п. Имеет значение и длительное применение обследуемым ряда фармакологических средств, угнетающих слезопродукцию (см. приложение). Настороженность врача должно вызвать также наличие в анамнезе пациента склонности к рецидивирующим конъюнктивитам и кератоконъюнктивитам.

Перечисленные выше признаки не являются абсолютными для вынесения решения об отказе подбора тем или иным пациентам МКЛ или отмены их ношения, а лишь позволяют с определенной

долей вероятности прогнозировать развитие или утяжеление уже имеющегося у них ССГ и ориентировать врача на назначение инсталляций увлажнителей линз. Нами установлено, что у 19 из 30 (63.3%) пациентов с перечисленными выше прогностическими признаками плохой переносимости КЛ, клинические проявления последней существенно уменьшились на фоне систематических закапываний в каждый глаз полиглюкина.

Таким образом, проблема взаимоотношения между Применением МКЛ и синдромом "сухого глаза" требует индивидуального рассмотрения в каждом конкретном случае. Клинико-патогенетические формы ССГ, связанного с недостатком слезопродукции (одинаково важны оба ее компонента) и повышением испаряемости СП, как правило, утяжеляются на фоне ношения МКЛ. Кроме того, при ССГ, связанном с патологией наружной эпителиальной мембраны роговицы, в большинстве случаев МКЛ оказываются весьма индифферентным терапевтическим средством и также не являются показанными. Возможно, что разработка более эффективных увлажнителей МКЛ позволит в дальнейшем расширить показания к назначению контактных линз при синдроме "сухого глаза". На данный момент улучшить переносимость МКЛ возможно путем инсталляций Непосредственно на линзу раствора полиглюкина по индивидуально подобранной схеме.

7. СОВРЕМЕННЫЕ МЕТОДЫ ЛЕЧЕНИЯ БОЛЬНЫХ С СИНДРОМОМ "СУХОГО ГЛАЗА".

Терапия больных с рассматриваемой патологией органа зрения представляет весьма сложную и все еще достаточно далекую от оптимального решения задачу. В целом, она имеет этиологическую и симптоматическую направленность. Пациенты с синдромальным роговично-конъюнктивальным ксерозом должны получать "базовое" лечение у специалистов соответствующего профиля, а симптоматическое - у офтальмолога. Курация же больных с симптоматическим ССГ практически полностью возлагается на офтальмолога. Характер и объем потенциально возможной Местной терапии представлен на схеме. Из нее видно, что в

основном она получает развитие за счет использования консервативных средств, арсенал которых в последние годы заметно расширился. Пожалуй, главным достижением здесь стало появлении серии препаратов, призванных протезировать нативную слезную пленку. В химическом отношении они представляют собой водные растворы гидрофильных биологически инертных полимеров (производные метилцеллюлозы, поливиниловый спирт, поливинилпирролидон, хондроитин-сульфат и многие другие) с включением различных консервантов и. неорганических солей (см. приложение 3). Для достижения желаемого эффекта упомянутые препараты ежедневно инсталлируют в больной глаз с периодичностью до 6 раз в сутки. Терапия проводится перманентно на протяжении многих лет жизни пациента. Предпринимаются, правда, попытки пролонгировать действие "искусственных слез" путем включения их активного начала в оболочку из другого полимера (примером могут служить препараты типа Lacrisert). Однако такие лекарственные формы пока мало распространены в нашей стране.

Закапанные в конъюнктивальную полость "искусственные слезы" образуют на поверхности глазного яблока достаточно стабильную пленку, включающую в себя и компоненты нативной слезной жидкости, если продукция последней еще сохранена. На протяжении определенного времени она частично или полностью выполняет функции нативной СП. Кроме того, повышенная вязкость "искусственной слезы" препятствует ее быстрому оттоку из конъюнктивальной полости, что также является благоприятным фактором.

Первоначально в качестве "искусственных слез" были использованы увлажняющие растворы биологического происхождения, известные еще со времен античности. Гиппократ рекомендовал с этой целью сок дикого огурца, а также печень быка, замоченную в меде (можно себе представить раздражающие свойства последнего "препарата"!). Перед сном на глаз рекомендовалось наносить гусиный жир и яичный белок, ароматизированный розовой водой. Примечательно, что в настоящее время препараты, содержащие розовую воду, выпускают французские фирмы Merck Sharp & Dohme - Chibret и Fisons под названиями, соответственно, Dacryoserum и Ophtalmine, которые

Схема

***Направленность местной терапии, проводимой больным с синдромом** "сухого глаза".*

ВИДЫ ЛЕЧЕБНЫХ МЕРОПРИЯТИЙ И ИХ ЦЕЛЕВОЕ НАЗНАЧЕНИЕ

ТЕРАПЕВТИЧЕСКИЕ

- ***Фармакологическая стабилизация слезной пленки (включает средства, разжижающие муцины)***
- ***Фармакологическая стимуляция слезопродукции***
- ***Сокращение испаряемости слезной пленки с помощью технических средств***
- ***Иммунокоррекция***

ХИРУРГИЧЕСКИЕ

- ***Создание условий для сокращения оттока слезной жидкости.***

используются для промывания глаз с целью снятия утомления и придания им "свежести".

Начиная с XIX века в качестве "искусственной слезы" стали использовать водные растворы поваренной соли, раствор Рингера, водные растворы глицерина и различные масла. В начале XX века получил некоторое распространение уже раствор Локка, содержащий желатин (цит. по Holly F.J., 1989). Несколько десятилетий назад в терапии ССГ стали отдавать предпочтение природным полимерам, а именно: сыворотке аутокрови, сухой плазме и др.). Однако в связи с технологическими трудностями их получения, высокой себестоимостью и, главное, недостаточной эффективностью, они были затем успешно заменены искусственными полимерами. Среди последних наибольшее значение приобрели метилцеллюлоза и ее производные. Следует однако отметить, что эти полимеры обладают и некоторыми недостатками: задерживают регенерацию эпителия роговицы, раздражают поврежденные ткани, а также способствуют (в больших концентрациях) обтурации слезоотводящих путей. К последнему побочному эффекту особенно чувствительны пациенты с легким ксерозом, протекающим на фоне гиперлакримии. Тем не менее, перечисленные выше недостатки упомянутых химических соединений компенсируются их высоким терапевтическим эффектом.

Значительно меньшими побочными действиями обладает поливиниловый спирт. Его водные 1,4-3 % растворы практически не токсичны и не раздражают ткани глаза и даже способствуют заживлению их' ран. В качестве его недостатка следует указать на способность быстро загустевать и образовывать на ресницах сухие сгустки. Причем к этому свойству поливинилового спирта безразличны далеко не все больные, часть из них по указанной причине прекращает инсталляции препарата, что следует иметь в виду в случае его назначения пациентам.

Наряду с рассмотренными, в качестве полимерной основы искусственных слез используются и другие вещества - полиакриловая кислота, гиалуронат натрия, декстран и многие другие. В силу меньшей распространенности они **оказались** и наименее изученными, что пока не позволяет оценить **их побочные** эффекты, которые, по-видимому, невелики.

Как уже отмечалось ранее, полимерное соединение является основным, но не единственным ингредиентом искусственных слез (см. приложение 3). В целях предотвращения грибковой и микробной обсемененности в их состав вводят различные консерванты: бензалконий-хлорид, хлорбутанол, хлоргексидин и др. В настоящее время рассматривается вопрос о токсических свойствах бензалконий-хлорида и некоторых других консервантов. В частности, они существенно ограничивают возможности применения некоторых искусственных слез у больных, носящих мягкие контактные линзы. Пропитывание их препаратами такого рода способствует и пролонгированию их токсического действия на ткани глаза.

Для поддержания постоянства величины pH (в пределах 7.2-7.5), электролитного состава и осмолярности (150-300 мосм/л), по-возможности, максимально приближенным к уровню натуральной слезы, в состав искусственных слез вводят также различные микроэлементы и буферные системы. Как показывает опыт, все рассмотренные выше препараты позволяют одновременно восполнить и недостающий объем жидкости в конъюнктивальной полости, и повысить стабильность СП. Поэтому их можно с успехом использовать при лечении больных со всеми патогенетическими типами ССГ.

В связи с тем, что импортные препараты типа "искусственная слеза" - Lacrisyn (Galena), Tears Naturale (Alcon) и Liquifilm (Allergan) отличаются сравнительно высокой стоимостью и к тому же длительное время были малодоступными, нами (совместно с проф. Волковым В.В. и Гладких А.Ф.) на протяжении ряда лет производился поиск их отечественных аналогов. В частности, были апробированы растворы, предназначенные для внутривенного введения и содержащие уже упомянутые гидрофильные полимеры. Среди них наиболее эффективными оказались "полидез", "гемодез" и "полиглюкин", изготовленные на основе 3% раствора поливинилового спирта, 6% - поливинилпирролидона и 6% Раствора декстрана.

Методом сравнительного анализа нами же установлено, что продолжительность положительного клинического эффекта, вызванного однократным закапыванием искусственной слезы больным с ССГ, максимальна у Liquifilm'a, несколько меньше - у

Tears Naturale и Lacrisyn'a и достигает 2 часов (рис.25). Тот же клинический эффект, вызванный инсталляциями гемодеза, продолжается, в среднем, 80 мин, а полиглюкина менее 40 мин. Эти данные необходимо учитывать при назначении больным курса терапии.

Установлено, что уже с 3-5 дня систематических инсталляций рассмотренных препаратов значительно возрастает и в ряде случаев нормализуется стабильность СП, а также уменьшается выраженность субъективных, а затем - и объективных признаков роговично-конъюнктивального ксероза. В дальнейшем эти показатели стабилизируются. Причем динамика стабильности СП и выраженности объективных симптомов ксерозв наиболее благоприятна на фоне закапывания Tears Naturale, Liquifilm'a и гемодеза. В отношении же компенсации субъективных признаков ксероза более эффективным оказался гемодез. Близок к нему в этом смысле Liquifilm. Заметно меньшим клиническим эффектом обладают Lacrisyn и полиглюкил. Отсюда понятно, что большинство пациентов с ССГ, основываясь на субъективных ощущениях, отдают предпочтение гемодезу, несколько реже - Tears Naturale и затем - Liquifilm'y. Наименее же предпочтительным препаратом "искусственной слезы" оказался Lacrisyn (табл.8).

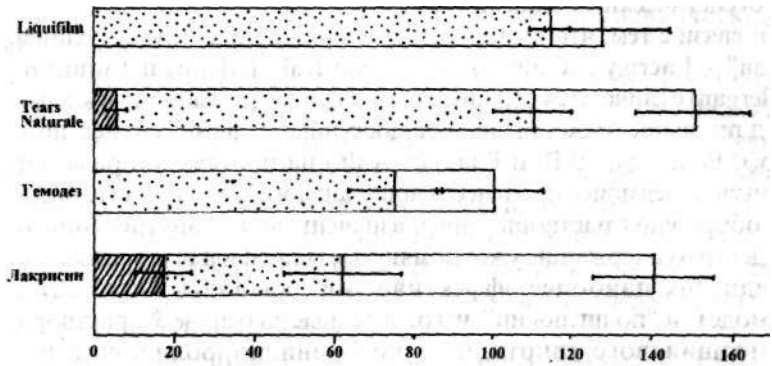

Рис. 25. Средняя продолжительность терапевтического эффекта после однократной инстилляции различных препаратов "искусственной слезы".
На оси абсцисс обозначено время (мин) после инстилляции в глаз капли. Штриховкой отмечен период временного Оискомфорта, точками - продолжительность максимального терапевтического эффекта.

Таблица 8.

Оценка эффективности использованных препаратов пациентами (п=88) с синдромом "сухого глаза"

Использованные препараты	Частота выбора препарата	
	п	%
Гемодез	40	45.5
Tears Naturale	30	34.1
Liquifilm	14	15.9
Lacrisyn	4	4.5

Данные литературы и наш опыт показывают, что эффективность лечения больных инсталляциями искусственной слезы напрямую зависит от тяжести роговично-конъюнктивального ксероза. Легкая его клиническая форма достаточно хорошо компенсируется 4-6-крагаыми закапываниями упомянутых препаратов с низкими показателями вязкости (гемодез, Liquifilm, Tears Naturale).

При ксерозе средней степени тяжести наиболее эффективны сочетания применения одного из перечисленных выше препаратов с более вязким раствором, например, Lacrisyn'oM. В таких случаях Lacrisyn следует закапывать через 5-10 мин. после гемодеза.

В комплексной терапии тяжелого ССГ с макропризнаками роговично-конъюнктивального ксероза целесообразны частые (более 10 раз в сутки) закапывания составов "искусственной слезы" с низкой вязкостью (гемодез, Tears Naturale, Liquifilm).

Среди побочных эффектов изученных препаратов необходимо отметить следующие: ощущение "слипания" век (более характерно для Lacrisyn' a и Liquifilm' a) и временный дискомфорт в виде чувства "инородного тела", возникающий сразу же после инсталляций вязкого Lacrisyn'a или, в меньшей степени, Tears Naturale (см.рис.25). Характерен также так называемый синдром "отмены" препарата, который проявляется возобновлением функциональных и клинических симптомов ССГ сразу же после прекращения терапии (табл. 9). Он присущ как Liquifilm'y, так и гемодезу и Tears Naturale, но легко купируется возобновлением их инсталляций.

На основании проведенных нами совместно с врачом Ю. А. Никитиной исследований, при сотрудничестве с фирмой «Полисан» (С-Петербург) разработан новый препарат «Искусственной слезы» «Лакривит» на основе поливинил-

Таблица Р

Основные побочные эффекты, выявленные у Использованных препаратов типа "искусственная слеза"

Характер побочного эффекта	Гемодез (п=68)		Tears Naturale (n=19)		Liquifilm (n=16)		Lacrisvn (n=32)	
	п	%	n	%	0	%	n	%
Ощущение "слипания" век	9	13.2	1	5.3	13	81.3	31	96.9
Временный дискомфорт после закапывания препарата	3	4.4	6	31.6	2	12.5	28	87.5
Синдром "отмены" препарата	63	92.7	18	94.7	16	100.0	16	50.0

пирролидона. Организованные фирмой «Полисан» экспериментальные исследования, проведенные совместно с сотрудниками НИИ Гриппа и НИИ Токсикологии РАН, доказали эффективность препарата при лечении экспериментального ССГ у кроликов, при отсутствии побочных эффектов. Получены первые положительные результаты лечения препаратом Лакривит больных с различными клиническими формами синдрома «сухого глаза».

В целом, искусственные слезы достаточно эффективны в лечении ССГ и служат в нашей стране, пожалуй, наиболее доступными средствами терапии этой патологии. Конкретный выбор их целесообразно производить путем последовательных пробных инстилляций различных препаратов в течение 2-3 суток. В итоге пациент самостоятельно, руководствуясь субъективными ощущениями, определяет наиболее приемлемые для него капли и частоту их инстилляций. При этом он должен знать, что показанием к повторному закапыванию лекарства служит возобновление субъективных проявлений ССГ, купированных предыдущим его введением в конъюнктивальную полость. Сведения о "передозировке" препаратов "искусственной слезы" пока отсутствуют.

При отсутствии ожидаемого терапевтического эффекта целесообразно предложить пациенту сочетание двух препаратов с различной вязкостью, ориентируясь на изложенные выше сведения.

Одновременно с препаратами "искусственных слез" в терапевтических целях находят также широкое применение так называемые "смазки" [Lubricants], напоминающие своей консистенцией глазную мазь. Препараты этой группы (Lacrilube, Dualube, Duratears и др.) следует закладывать за веки перед сном, а в тяжелых случаях - и днем, в расчете на их действие в течение нескольких часов. "Смазки" безусловно показаны пациентам с лагофтальмом любого генеза, а также при жалобах больного на невозможность открыть глаза утром, когда вследствие склеивания за ночь конъюнктивы век с роговицей при открытии глазной щели возникают роговичные эрозии. В качестве их заменителей можно использовать индифферентные глазные мази (например, левомицетиновую), гели (актовегин, солкосерил) или только глазную мазевую "основу". Однако употреблять их можно только перед сном, так как при открытой глазной щели мазь снижает стабильность СП.

Наряду с задачей протезирования нативной слезной пленки, в лечении роговично-конъюнктивального ксероза получают использование также стимуляторы слезопродукции и муколитические средства (см.схему). Однако показания к их назначению в настоящее время довольно ограничены. В частности, стимулятор секреции слезы эледоизин, нашедший использование за рубежом, эффективен лишь при условии существования резервных возможностей слезопродукции. Вторым существенным ограничением к широкому применению служит его высокая стоимость. Попытки же использовать в указанных целях холиномиметики (пилокарпин и др.), вовсе не оправдали возлагаемых на них надежд.

Весьма ограниченное использование получили и муколитические средства, предназначенные для растворения слизистых "нитей" и "глыбок" с последующим формированием "слизистой" слезной пленки. Однако эти средства эффективны лишь при сохраненной продукции муцинов, которая имеет место далеко не во всех случаях. Кроме того, бромгексин, оказавшийся наиболее выгодным муколитическим препаратом, обладает выраженными раздражающими свойствами. Правда, ему свойственен также и стимулирующий слезопродукцию эффект. В последние годы в рассматриваемом отношении начато использование инсталляций в конъюнктивальную полость 10-20% раствора ацетилцистеина (Lemp M.A., 1994). Однако, мы пока еще не можем дать окончательную оценку эффективности терапии этого вида. Складывается впечатление, что она в целом эффективна, однако в связи с раздражающими свойствами большинства муколитических препаратов должна проводиться под обязательным "прикрытием" препаратов искусственной слезы.

В последние годы в комплексном лечении больных с ССГ все большее значение приобретает иммунокорригирующая терапия, позволяющая нормализовать иммунный статус как всего организма больного, так и непосредственно тканей слезных желез, роговицы и конъюнктивы. Разумеется, это благоприятно сказывается на итоговых результатах проводимой терапии.

Из большого перечня иммуномодуляторов наиболее доступными в нашей стране являются левамизол (декарис), тималин и тимоген. Их целесообразно применять при снижении

функциональной активности Т-лимфоцитов (супрессоров), установленном по результатам предварительного иммунологического обследования больного. Левамизол при этом назначают по 0.5 мг/кг один раз в сутки в течение трех дней, тималин или тимоген - по 5 подконъюнктивальных инъекций по 2 мг и 0.02 мг соответственно. Иммунокорригирующая терапия наиболее эффективна, когда выбор препарата ориентирован на результаты исследования индивидуальной чувствительности к нему больного in vitro. За рубежом в аналогичных целях используют инсталляции в конъюнктивальную полость 0.05° о раствора циклоспорина А и а-интерферона (в концентрации 2 млн U/ml).

Наряду с уже рассмотренными направлениями терапии, в лечении ССГ определенное значение имеют и мероприятия, способствующие уменьшению испаряемости компонентов слезной пленки. В частности, этого эффекта можно достигнуть путем дневного ношения герметизирующих очков (напоминают очки-консервы). В их конструкцию дополнительно введена плотная водонепроницаемая панель, которая крепится к оправе и плотно прилегает к коже лица (рис. 26). Кроме того, к внутренней поверхности этой панели может быть прикреплена губчатая ткань, предназначенная для периодического увлажнения водой (рис. 27). В результате глаз оказывается в своеобразной "влажной камере", что также уменьшает испаряемость СП. При необходимости закапывания в конъюнктивальную полость лечебных препаратов такие очки, естественно, снимают. Подобного типа защитное средство можно изготовить и самостоятельно, используя в качестве основы очки для плаванья.

Следует отметить, что при наличии изменений роговицы, конъюнктивы или век дистрофического, воспалительного или иного характера, необходимо одновременно проводить и соответствующую симптоматическую терапию. В частности, в подобных случаях хорошо зарекомендовали себя инсталляции в конъюнктивальную полость витаминных и аминокислотных препаратов (тауфон, катахром и др.), применение стимулирующих регенераторные процессы в роговице и конъюнктиве гелей актовегина и солкосерила, местное и системное использование антиметаболитов, а также других препаратов.

У больных с хроническим мейоомиевым блефаритом,

а б
а о

Рис.26. "Герметизирующие" очки (по Tsubota K., 1994).
а- боковая панель, прикрепляющаяся к наружной части оправы;
б- герметизирующие очки и их вид на лице пациента.

сопровождающимся ССГ на почве патологии липидного слоя СП, хорошо зарекомендовал себя следующий комплекс лечебных процедур. После обработки свободных краев век спирт-эфирной смесью, производят массаж век, путем прижатия их хрящей конъюнктивальными поверхностями друг к другу по всей площади (рис. 4 цветной вкладки). Затем свободные края век вновь обрабатывают спирт-эфирной смесью, удаляя при этом выдавленный из мейбомиевых желез секрет. Завершают процедуру смазыванием свободных краев век антисептическим раствором. При демодекозной этиологии блефарита в указанных целях используют раствор фосфакола (армина, изопто-карбахола) или димексида. Курс лечения включает 10 таких процедур, выполняемых ежедневно или через 1 день. В настоящее время фирмой Eagle Vision для обработки век у больных с блефаритом даже выпускается специальный набор, содержащий соответствующие гигиенические средства. На фоне успе-

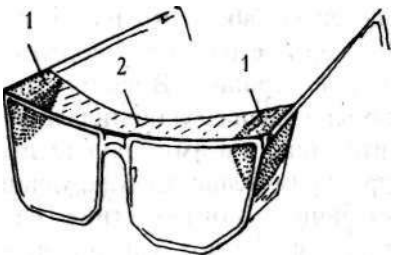

Рис.27. "Увлажняющие" очки.
1-увлажняющая губка; 2- козырек

шного лечения блефарита и нормализации функции мейбомиевых желез закономерно повышается стабильность СП, за счет повышения толщины ее липидного слоя (Korb DR., Greiner JV., 1994).

Одновременно с проведением симптоматической терапии целесообразно закапывание "искусственных слез". Они пролонгируют эффект перечисленных лекарственных средств и "смягчают" их возможное раздражающее действие. Искусственные слезы необходимо инсталлировать сразу же после применения упомянутых препаратов, назначенных по традиционным схемам.

В отдельную группу медикаментозных средств следует отнести так называемые протекторы эпителия роговицы [Tsubota K., 1994], среди которых наибольшее значение получили препараты витамина А. Их инсталлируют (например, препарат Augentonikum Stulln фирмы Pharma Stulln GmbH), либо закладывают в виде мази (Vitaraine A Dulcis; Allergan) в конъюнктивальную полость больного глаза. Предлагаемые в аналогичных целях препараты ингибитора альдозоредуктазы и эпидермального фактора роста пока находятся в стадии разработки и практического применения не получили.

Аутосуггестивные методы. Известно, что в патогенезе некоторых заболеваний, ассоциированных с ССГ (нейропаралитический кератит, гипертиреоз, болезнь Паркинсона, старческое слабоумие, нарушения в стволе мозга и, в большей степени, экзофтальм различного генеза), играет определенную роль недостаточно частое мигание. Оказалось, что на него можно по крайней мере частично повлиять волей самого пациента. При этом некоторые больные способны контролировать частоту собственных мигательных движений (не реже 12 раз в минуту) и таким образом препятствовать дальнейшему высыханию роговицы.

В лечении ССГ, особенно его синдромальных форм, большое значение имеют также и общеукрепляющие средства: препараты витаминов (А, В1, B_2, B_6, С, Е), микроэлементов (кальций, железо, магний) и др. Так, по данным Patel S., et al. (1993), только на фоне перорального применения перечисленных выше препаратов у соматически здоровых людей-добровольцев стабильность СП возросла почти вдвое.

При назначении и проведении лечения больному с ССГ необходимо одновременно выявить и, по-возможности, исключить факторы внешней среды, вызывающие (или утяжеляющие) явления ССГ. Они в целом уже были рассмотрены во втором разделе книги. Необходимо, чтобы пациенты с ССГ проживали в помещениях, максимально очищенных от пыли и дыма, особенно если патогенез их заболевания связан со снижением слезопродукции или изменением pH слезы. Большие неудобства при этом возникают, когда влажность окружающего воздуха опускается ниже 50%, что часто происходит в зимние месяцы в комнатах с центральным отоплением.

Приведенные выше данные свидетельствуют о том, что арсенал терапевтических средств, применяемых сегодня для лечения ССГ, достаточно велик. Однако в случае недостаточной их эффективности на первый план могут выступить уже хирургические методы лечения рассматриваемого синдрома. Все они направлены на повышение объема жидкости в конъюнктивальной полости либо путем создания условий для ее притока из дополнительного источника, либо (чаще) за счет ухудшения оттока влаги по слезоотводящим путям.

Первое направление хирургического лечения ССГ представлено предложенной еще В.П.Филатовым и В.Е.Шевалевым (1951) операцией пересадки стенонового протока околоушной слюнной железы непосредственно в конъюнктивальную полость. Однако в связи с технической сложностью и, главное, травматичностью, эта операция сегодня уже практически утратила свое значение. Создаваемый же искусственно таким путем синдром "крокодиловых слез" требовал повторных вмешательств, направленных на уменьшение секретирующей функции околоушной слюнной железы. Кроме того, проблема тяжелого трахоматозного рубцового ксероза, требовавшего данного оперативного пособия, в настоящее время не имеет прежней актуальности. Тем более, что синдром Съегрена, сопровождающийся наиболее тяжелым глазным ксерозом, одновременно проявляется и снижением секреции околоушных слюнных желез.

Не получили клинического распространения и операции, призванные ограничить или прекратить отток или испарение из

конъюнктивальнои полости как нативной, так и искусственной слезы. Примером может служить вмешательство, предложенное В.В.Рудиным (1894) - постоянная тарзорафия с оставлением небольшого отверстия в средней трети глазной щели, существенно ограничивающая испарение и отток в слезные канальцы нативной слезы. Значительно позже, уже в последние годы разработана операция, заключающаяся в хирургическом "выворачивании" нижней слезной точки путем смещения вертикального отдела слезного канальца кпереди (рис.28). Однако эффективность этой операции едва ли компенсирует ее травматичность и необратимость. В техническом отношении более приемлемыми выглядят методы закрытия слезных канальцев путем их перевязки или коагуляции. Однако совершенно очевидно, что достигаемый в этих случаях эффект не-может быть длительным и высоким. По этой причине все больший интерес врачей начали привлекать другие достаточно простые способы временной обтурации слезных канальцев. Первоначально для этой цели использовали желатиновые и коллагеновые имплантаты (Foulds W.,1961; Patel S. и Grierson D., 1994; рис.29), цианакрилатные клеи (Patten J, 1976). Однако они оказались малоэффективными. Теперь за рубежом в качестве имплантатов стали успешно использовать жесткие силиконовые полимерные обтураторы (Freeman J.M, 1975), которые вводят в слезные канальцы с помощью специальных пинцетов или проводников (рис.30). Они задерживают в конъюнктивальнои полости нативную слезу и пролонгируют эффект закапанных в глаз искусственных слез. Причем перед долгосрочной обтурацией слезоотводящих путей в оба канальца первоначально вводят коллагеновые пробки, которые самостоятельно рассасываются через 4-7 дней. Если в течение этого срока отмечается заметный клинический эффект (так называемый положительный тест "слезной эффективности"), в канальцы вводят уже силиконовые пробки (сначала - в верхний, а при недостаточном эффекте - и в нижний). Необходимость постоянной обтурации нижнего слезного канальца определяют аналогичным способом, после его временного закрытия повторным введением упомянутых выше коллагеновых пробок (рис. 31). Силиконовые обтураторы удерживаются в канальцах в течение многих месяцев. При необходимости они могут быть извлечены.

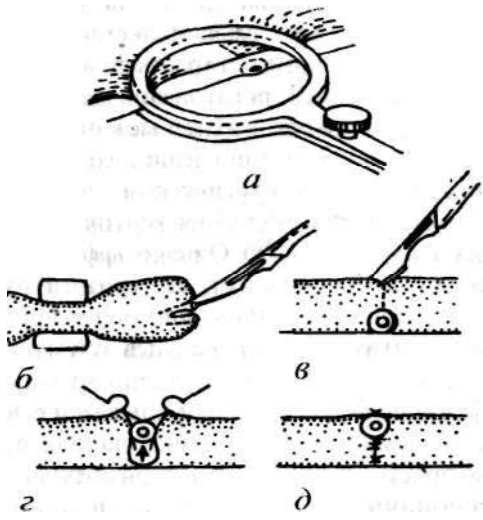

Рис.28. Основные этапы эктропионизации слезной точки (по Murube del Castillo).
а- наложение "окончатого" зажима на веко; б- .мобилизация вертикального отрезка слезного канальца окаймляющим его разрезом; в- разрез со стороны кожи и свободного края века в сторону канальца; г- перемещение вертикального отрезка слезного канальца кпереди; д- исход операции.

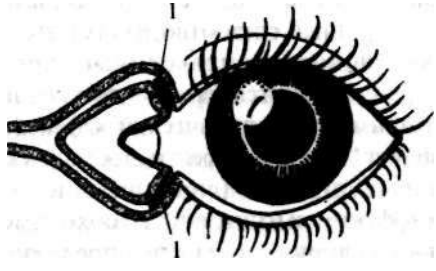

Рис.29. Схема интубации слезных канальцев левого глаза коллагеновыми имплантатами (1).

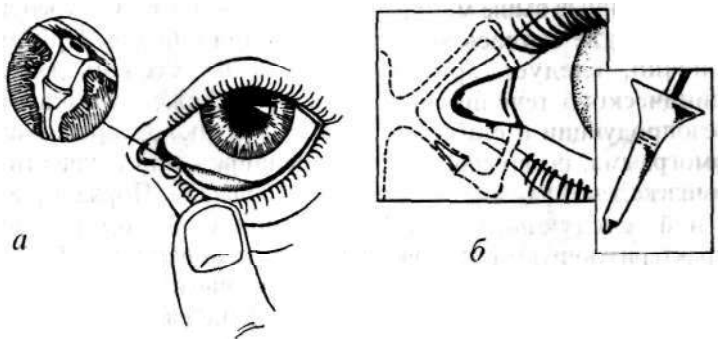

Рис.30. Принципиальная схема блокирования нижнего слезного канальца обтуратором производства фирмы «Eagle Vision» (а) и «Lacrimedics, Inc.» (б).

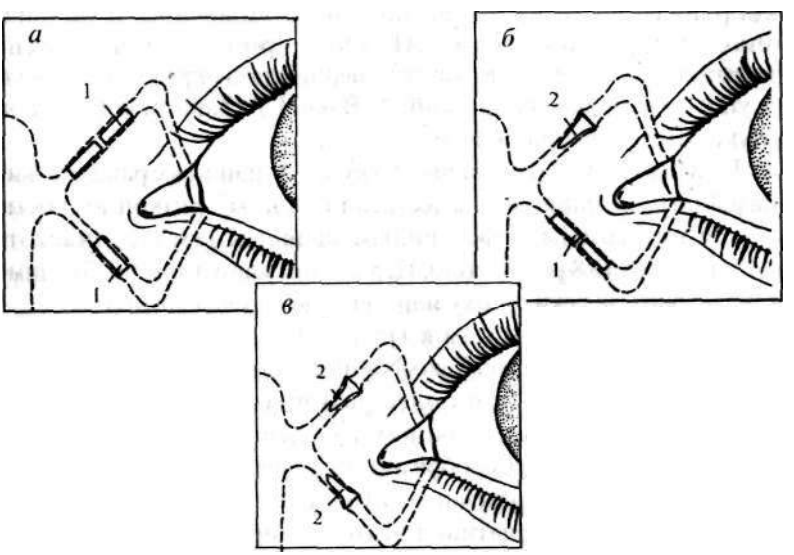

Рис. 31. Схема поэтапного блокирования слезных канальцев временными (1) и постоянными (2) обтураторами «Herrick Lacrimal Plugs» фирмы «Lacrimedics, Inc.».
а - временная обтурация обоих слезных канальцев; б - постоянная обтурация верхнего и временная - нижнего слезного канальца; с - постоянная обтурация обоих слезных канальцев

Резюмируя данный раздел книги, следует подчеркнуть, что рассмотренные выше методы лечения больных с ССГ требуют в большинстве случаев комплексного применения. При этом, конечно, следует ориентироваться на степень тяжести клинического течения заболевания, а также на показатели слезопродукции и стабильности СП. На рис. 32 представлена номограмма, позволяющая дифференцированно осуществлять комплекс лечебных мероприятий таким больным. Порядок работы с ней следующий. На оси абсцисс находят цифру, характеризующую степень выраженности у конкретного больного ксеротических изменений глаза (0 - отсутствие признаков ксероза; 1 наличие микропризнаков ксероза на фоне гиперлакримии; 2 - наличие микропризнаков ксероза с нормальным слезонаполнением конъюнктивальной полости; 3 - наличие макропризнаков ксероза), а на оси ординат слева - величину основной слезопродукции, справа - время разрыва прекорнеальной СП. Затем по пересечению в координатной сетке отмеченных на осях абсцисс и ординат значений стабильности 'СП, слезопродукции и степени выраженности ксеротических изменений глаза определяют, какую группу лечебных мероприятий (А, В или С) в данном конкретном случае следует использовать.

Больным с ССГ, отнесенным к группе А, наиболее рационально назначать препараты "искусственной слезы" низкой вязкости. Среди них самым эффективным является гемодез (частота инстилляций до 8 раз в сутки). Перед сном пациентам необходимо закладывать за веки смазку или глазную мазевую основу.

Пациентам, отнесенным к группе В, следует рекомендовать закапывания препаратов Tears Naturale, Liquifilm (6 и более раз в сутки) или гемодез (8 и более раз) в сочетании с четырех - шестикратными инстилляциями более вязкого Lacrisyn'a. Одновременно им целесообразно закапывать и муколитические средства. Если ССГ связан с патологией наружного эпителия роговицы, то альтернативой этим препаратам служат мягкие контактные линзы (совместно с инстилляциями в конъюнктивальную полость полиглюкина). В течение дня (3-4 раза) и на ночь (при ношении МКЛ - только на ночь, после снятия линзы) необходимо применять смазку или мазевую основу.

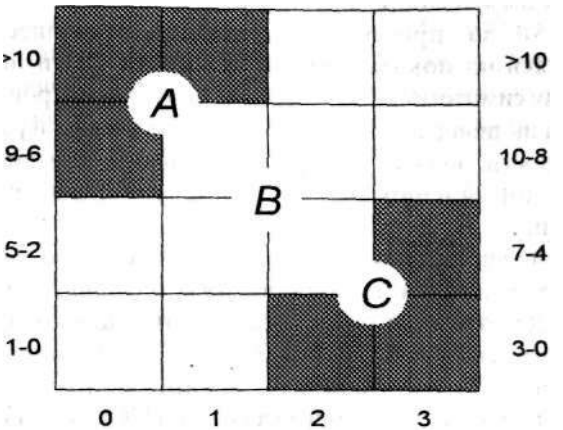

Рис.32. Номограмма для распределения больных с синдромом "сухого" глаза" по лечебным группам (по Lemp M.A., 1973, с изменениями). На оси абсцисс обозначена выраженность клинической симтоматики баллы; на левой оси ординат - количество основной слезопродукции, мм; на правой оси ординат - время разрыва слезной пленки, с.

Пациентам, отнесенным к группе С, полезны инсталляции гемодеза, а также Tears Naturale и Liquifilm'a, но обязательно с максимальной частотой, которая определяется временем возобновления дискомфорта за веками больных глаз. Кроме того, в течение дня (4 и более раз) и на ночь в конъюнктивалыгую полость необходимо вводить смазку или мазевую основу. При наличии соответствующих возможностей показано и использование медикаментозных стимуляторов слезопродукции. Если на фоне такой интенсивной медикаментозной терапии должного клинического эффекта все же не наступает, следует предусмотреть также использование полимерных обтураторов слезных канальцев (при положительном эффекте от временной их обтурации коллагеном).

При наличии изменений роговицы, конъюнктивы или век дистрофического, воспалительного или иного характера, необходимо одновременное проведение соответствующей симптоматической терапии. У больных с синдромальным роговично-конъюнктивальным ксерозом целесообразно также

применение иммунокорригирующей терапии.

Контроль за проводимым лечением осуществляют, ориентируясь на показатели стабильности СП и динамику клинических симптомов ССГ. Периодичность осмотров больных определяют индивидуально, однако в первые месяцы терапии они, по возможности, должны быть еженедельными, а затем, по мере стабилизации явлений ССГ - ежеквартальными или даже ежегодными.

В заключении следует указать, что, несмотря на кажущееся многообразие методов лечения больных с синдромом "сухого глаза", рассмотренная проблема все еще далека от своего оптимального решения. В указанных целях необходима разработка новых, более действенных лекарственных средств, ориентированных на патогенетический тип ССГ, т.е. на вариант нарушения показателей слезопродукции и стабильности СП. В то же время в арсенале практического врача должны быть и доступные растворы (гемодез и др.), которые до появления отечественных препаратов "искусственных слез" могли бы обеспечить им должную замену.

ЗАКЛЮЧЕНИЕ

Проблема диагностики и лечения синдрома "сухого глаза" остается одной из весьма актуальных в современной офтальмологии. Из представленных в книге данных следует, что ССГ может развиваться у людей различного возраста при ряде заболеваний глаз и всего организма.

Диагностика этой патологии органа зрения базируется (с учетом жалоб пациента и его анамнеза) на правильном анализе клинической картины развивающегося заболевания. Для ее объективизации необходим целенаправленный поиск всех известных признаков ксероза поверхностных тканей глаза с постановкой ряда проб, характеризующих функциональное состояние слезопродукции и стабильность СП.

Для оценки основного компонента слезопродукции наиболее эффективна проба по L.T.Jones (1966), а суммарной - по O. Schirmer (1903). Рефлекторная секреция слезы определяется по разности результатов обеих проб. Стабильность СП

целесообразно оценивать пробой по M.S.Norn (1966). Все перечисленные методики просты И доступны каждому практикующему врачу. Несомненно, что активное обследование по этой схеме больных с подозрением на наличие ССГ принесет желаемый результат.

Лечение проявлении ССГ наиболее эффективно, когда терапевтические мероприятия осуществляются дифференцированно, то есть с учетом тяжести и Патогенетической формы роговично-коньюнктивального ксероза. При этом практически все больные нуждаются в назначении препаратов типа "искусственная слеза", включая гемодез.

Дальнейший прогресс в рассмотренной области связан, на наш взгляд, с поиском новых диагностических средств, позволяющих оценивать стабильность СП без использования инвазивных методик, а также с разработкой таких составов "искусственной слезы", которые были бы ориентированы на различные патогенетические типы ССГ.

*8. ПРОПИСИ ОСНОВНЫХ ЛЕКАРСТВЕННЫХ ПРЕПАРАТОВ**

1 .Препараты типа "искусственная слеза":

Rp.: Hemodesi -15.0 ml.
D.S. Глазные капли. По 2 капли в оба глаза 6-10 раз в день. Показанием к повторному закапыванию препарата служит возобновление неприятных ощущений в глазу.

Rp.: Tears Namrale - 15.0 ml.
D.S. Глазные капли. По 2 капли в оба глаза 4-10 раз в день. Показанием к повторному закапыванию лрепарата служит возобновление неприятных ощущений в глазу.

Rp.: Lacrisyn - 15.0 ml.
D.S. Глазные капли. По 2 капли в оба глаза 4-6 раз в день. Применять через 5-10 мин. после закапывания искусственной слезы низкой вязкости.

**/ Основу предлагаемого перечня составили зарегистрированные в Росси*

Rp.:Liquifilm- 10.0 ml.
D.S. Глазные капли. По 2 капли в оба глаза 4-8 раз в день. Показанием к повторному закапыванию препарата служит возобновление неприятных ощущений в глазу.

Rp.: Polyglucini - 15.0 ml.
D.S. Раствор для адаптации к мягким контактным линзам. Закапывать на одетую контактную линзу по 1 -2 капли 4-6 раз в день. Показанием к повторному закапыванию препарата служит возобновление неприятных ощущений в глазу.

2.Смазки, глазные мази и гели:

Rp.: Lacri-Lube - 0.7.
D.t.d. N.24.
D.S. Глазная смазка. Закладывать за нижнее веко 4-6 раз в день и на ночь.

Rp.: Ung. Laevomycetini 5% **-10.0.**
D.S. Глазная мазь. Закладывать за нижнее веко 4-6 раз в день и на ночь.
Rp.: Lanolini
Vaselini pro oculi aa 5.0.
M.f.ung.
D.S. Глазная мазь. Закладывать за нижнее веко 4-6 раз в день и на ночь.

Rp.: Gele Solcoseryli 20% - **20.0.**
D.S. Закладывать за нижнее веко 3-4 раза в день и на ночь.

Rp.: Gele Actovegini 20% - 5.0.
D.S. Закладывать за нижнее веко 3-4 раза в день и на ночь.

3.Симптоматические средства:

3.1. Антисептические средства.

Rp.: Sol. Citrali 0.01% - 10.0 ml.
D.S. Глазные капли. По 2 капли 2-4 раза в день (при наличии хронического воспалительного или дистрофического процесса в конъюнктиве и роговице).

3.2. Средства, улучшающие метаболизм эпителия роговицы:

Rp.: Oftan-Catachromi - 10.0 ml.
D.S. Глазные капли. По 2 капли 3-4 раза в день при дистрофиях эпителия роговицы.

Rp.: Vitaphakoli -15.0 ml.
D.S. Глазные капли. По 2 капли 3-4 раза в день при дистрофиях эпителия роговицы.

Rp.: Sol. Taufoni 4% - 5.0 ml.
D.S. Глазные капли. По 2 капли 3-4 раза в день при дистрофиях эпителия роговицы.

3.3. Протекторы эпителия роговицы:

Rp.: Vitamine A Dulcis - 10.0.
D.S. Глазная помада. Закладывать за нижнее веко 3-4 раза в день и на ночь.

4. Средства для диагностических целей:

Rp.: Fluoresceini-natrii - 0.1
Natrii hydrocarbonatis - 0.2
Aq. destil. ad 10.0 ml.
M.D.S. Глазные капли (для выявления эрозий роговицы и постановки пробы по Норну).

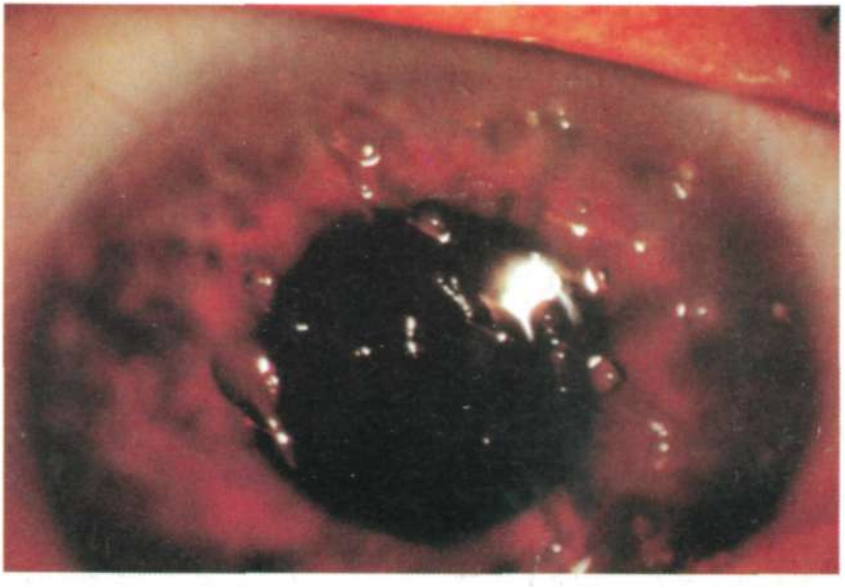

Рис. 1. Эпителиальные нити на передней поверхности роговицы, характерные для "нитчатого" кератита. (Представлено по: Basis and clinical science course: Lifelong education for the ophthalmologist.- Sect.8: External disease and cornea / Amer. Acad. Ophthalmol., 1996-1997.-P. 159.)

Рис. 2. Внешний вид глаз у больного Д., страдающего аутоиммунной офтальмопатией (объяснение в тексте).

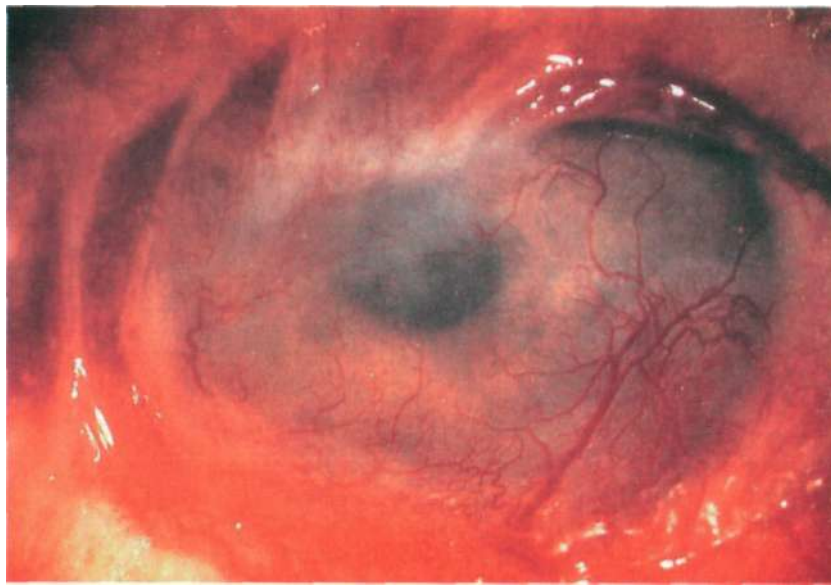

Рис. 3. Выраженная деформация конъюнктивальной полости и роговично-конъюнктивальный ксероз у больного с глазным пемфигусом.
(Представлено по: Basis and clinical science course: Lifelong education for the ophthalmologist.- Sect. 8: External disease and cornea/Amer. Acad. Ophthalmol., 1996-1997.-P. 177.)

Рис. 4. Этап массажа мейбомиевых желез век левого глаза.

ПРИЛОЖЕНИЕ 1.

Перечень заболеваний, ассоциированных со снижением продукции слезной жидкости*.

1. Заболевания соединительной ткани (коллагенозы):
- ревматоидный артрит;
- системная красная волчанка;
- узелковый периартериит (синдром Kussmaul);
- склеродермия.

2. Заболевания гемопоэтической и ретикулоэндотелиальной систем:
- ревматоидный артрит, сочетанный со спленомегалией и нейтропенией (синдром Фелти);
- злокачественная лимфома, лимфосаркома;
- тромбоцитопеническая пурпура;
- лимфоидная лейкемия;
- гемолитическая анемия;
- гипергаммаглобулинемия;
- макроглобулинемия (синдром Waldenstrom-II);
- хронический гепатит;
- первичный билиарный цирроз.

3. Эндокринные дисфункции:
- болезнь Хашимото.

4. Заболевания почек:
- почечный тубулярный ацидоз;
- несахарный диабет.

5. Истощающие заболевания:
- тиф;
- холера;
- голодание;
- дефицит аскорбиновой кислоты и витамина B_{12}

6. Заболевания кожи и слизистых оболочек, приводящие к комбинированной недостаточности слезы и слизи:
- эксфолиативный дерматит;
- герпетический дерматит;
- врожденный ихтиоз;
- "сухая" ихтиозоподобная эритродермия (синдром Netherton).

**Представлено по: Basis and clinicol science course: Lifelong education for tlie ophthalmologist.- Sect. 8: External disease and cornea / Amer. Acad. Ophthalmol.,*

ПРИЛОЖЕНИЕ 2.

Перечень препаратов, длительное применение которых приводит к снижению слезопродукции

(по Fox **R.I.,** 1994 и Lemp M.A., 1994).*

• Средства, снижающие артериальное давление: альфа-1- и альфа-2-адреноблокаторы (клонидин, празозин, минипресс); бета-адреноблокаторы (пропранолол, индерал и др.); алколоид раувольфии резерпин, метилдофа (альдомет);

• Адреномиметические вещества: эфедрин.

• Антиаритмические препараты: дизопирамид (Norpace). мексилетин;

• Антидепрессанты: амитриптилин (Elavil), имипрамин (Tofranil), дезипрамин (Norpramin), доксепин (синекван);

• Противопаркинсонические препараты: циклодол (Trihexyphenidili hydrochloridum); бипериден; проциклидин;

• Препараты для лечения язвенной болезни: атропиноподобные средства; метоклопрамид (реглан), а также средства, снижающие сократительную способность желудка;

• "Малые" транквилизаторы: хлордиазепоксид (Librium), диазепам (Valium); нитразепам, кломипрамид; ниаламид.

• Антигистаминные препараты: дифенгидрамингидрохлорид (бенадрил);

• Нейролептики фенотиазинового ряда: тиоридазин(Me11ап1);

• Оральные контрацептивные средства: прогестин- эстрогенные комбинации.

• Глазные капли: бета-адреноблокаторы (тимолол, оптимол, арутимол и др.); местные анестетики (дикаин); холинолитики (атропин, гоматропин, скополамин).

*1*В список включены препараты, зарегистрированные в России.*

Характеристика некоторых фармакологических препаратов, используемых в качестве "искусственной слезы".

Название	Основные ингредиенты			Фирма - изгото'ви гель или автор
	Полимер	Консервант	Дополнительные включения	
1	2	3	4	5
Гемодез	Поливинилпирролидон (6%)	Нет	Натрия хлорид (5.5%). калия хлорид (0.042%). кальция хлорид (0.05%). натрия гидрокарбонат (0.023%). магния хлорид (0.0005%)	АО "Биохимик". г.Саранск. (Россия)
-	Натрия гиалуронат (0.1%)	-		MengherL.S. et al. (1985-1986); Sand et al. (1986)
-	Метилцеллюлоза (0.25%)	-	Натрий хлористый и натрия бикарбонат (по 0.1 г)	Спивак А.К., Шмелева С.А. (1987)
Lacrisyn	Гидроксипропилметил-целлюлоза (0.6%)	?	Борная кислота (0.83%) и тетраборнокислый натрий (0.2%)	Galena (Чехия)
Tears Naturale	Гидроксидропилметил-целлюлоза (0.39%) и декстран(0.1%): система Duasorb®	Бензалконий - хлорид (0.01%)	. Натрия хлорид (0.77%) и калия хлорид (0.12%)	Alcon (США)
Isopto - Naturale	Гидроксипропилметил-целлюлоза (0.39%): декстран(0.1%): система Duasorb®	-	Натрия хлорид (0.77%) и калия хлорид (0.12%)	Alcon (США)

1	2	3	4	5
Isopto Frin	Гидроксипропилметил-целлюлоза (0.5%)	Бензетоний - хлорид (0.01%)	Фенилэфрина гидрохлорид (0.12%)	Alcon (США)
Liquifilm; Coliquifilm	Спирт поливиниловый (1.4%)	Хлорбутанол (0.5%)	-	Allergan
Celluvisc	Карбоксиметилцеллюло-за (1%)	?	-	Allergan
Oculotect	Гидроксипропилметил-целлюлоза	Бензалконий - хлорид (0.01%)	Витамина А пальмиат	Baeschlin
Ursapharm	Спирт поливиниловый (1.4%)	Бензалконий - хлорид (0.01%)	Бензапантенол (3%)	?
Vidisept - Ophtiole	Поливинилпирролидон (50%)	Бензалконий - хлорид (0.01%)	Цетримоний - хлорид (0.4% в гидрозоле)	Mann Pharma
Vidisic	Полиакриловая кислота (0.3%) и сорбит (4%)	Цетримид(0.01%)	-	Mann Pharma
Lacrypos	Хондроитин сульфат (3%) '	Фенилмеркурия борат (до 0.0033%)	.	Alcon (США)
Dulcilarmes	Поливидон (1.5%)	Тиомерсалат (0.002%)	Натрия эдетат (0.05%)	Allergan
Lac - Ophthal	Поливидон (2%)	Бензалконий - хлорид (0.005%)	Борная кислота, натрия хлорид	DRWinzer,Chem.-pharm. Fabrik GmbH, Konstanz
Lac - Ophthal sine	Поливидон (2%)	Нет (одноразовые тюбики по 0.4 мл)	Борная кислота, натрия хлорид	DRWinzer,Chem-pharm. Fabrik GrnbH, Konstanz

1	2	3	4	5
Lacrimal O.K.	Спирт поливиниловый (1.4%) и поливидон (0.6%)	Нет (одноразовые тюбики по 0.4 мл)	Натрия хлорид	Allergan
Sicca - Stulln	Гипромеллоза (2%)	Бензалконий - хлорид (0.02%)	Натрия хлорид, калия хлорид, натрия тетраборат, борная кислота	Pharma Stulln GmbH
Lacrisifi	Гидроксипропилметил-целлюлоза (0.5%)	Бензалконий - хлорид (0.01%)	Двуосновной фосфат натрия (1.8%); эдетат бинатрия (0.1%) и хлорид натрия (0.2%)	Sin
Dacrine	Гидроксипропилметил-целлюлоза (0.5%)	Хлоргексидина глюконат (0.03%)	Гидрастинина хлорид (0.05%), синефрина тартрат (0.5%)	Merck Sharp & Dohme - Chibret (Швейцария)
Gel. Larmes	Карбомер 934Р(15м1)	Натрия меркуротиолат (0.2 мг)	Маннитол (250 мг) и мазевая основа до 5 г	Allergan
Oftan MC	Метилцеллюлоза (1.5%)	Бензалконий - хлорид (0.004%)	Натрия хлорид	Leiras (Финляндия)

СПИСОК ЛИТЕРАТУРЫ

1. Бржеский В.В. Комплексное исследование основных параметров слезопродукции // Актуальные проблемы детской офтальмологии. - СПб., 1995. -С.31-32.
2. Бржеский В.В., Кононов В.М., Гладких А.Ф. Применение полиглюкина у больных с симптоматическим синдромом "сухих глаз" на почве ношения мягких контактных линз.// IV Российский национальный конгресс " Человек и лекарство": Тез. докл.- М., 1997.- С.22.
3. Сомов Е.Е., Бржеский В.В. Слеза (физиология, методы исследования, клиника) СПб.:Наука, 1994.-156 с.
4. Сомов Е.Е., Бржеский В.В. Ношение мягких контактных линз и синдром "сухого глаза" // Избранные вопросы клинической офтальмологии: Сб. науч. тр., посвященный 10-летию С-Петербургского филиала МНТК «Микрохирургия глаза».- М.; СПб.: Издательский центр «Федоров», 1997.- С.317-326.
5. Сомов Е.Е., Бржеский В.В. Современные методы лечения синдрома "сухого глаза" // Избранные вопросы клинической офтальмологии: Сб. науч. тр., посвященный 10-летию С-Петербургского филиала МНТК «Микрохирургия глаза».- М.; СПб.: Издательский центр «Федоров», 1997.- С.307-316.
6. Farris R.L. Contact lenses and the dry eye // Intern. Ophthalmol. Clin.- 1994.- \bl. 34, №1.- P. 129-136.
7. Gamus D. Weschler Z. Greenberg S. Romano A Decreased tear secretion in Chernobyl children: external eye disorders in children subjected to long-term low-dose radiation.// Adv.Exp. Med. Bio.-1994.- Vol.350.-p.513-516.
8. Heiligenhaus A Koch JM. Kruse FE. Schwarz C Diagnosnk und Differenzierung von Benetzungsstorungen.// Ophuialmologe.-1995.- Bd92,H.l.-S.6-ll.
9. Holly F.J. Formation and stability of the tear film // Intern. Ophthalmol. Clin.- 1973.-Vol. 13,№1.-P. 73-96.
10. Jones L.T. The lacrimal secretory system and its treatment // Amer.J.Ophthalmol. - 1966. - \Ы 62, N 1. - P. 47-60.
11. Korb DR. Greiner JV Increase in tear film lipid layer thickness following treatment of meibomian gland dysfunction.// Adv. Exp. Med. Biol.- 1994.-Vol.350.-p.293-298.

12. Lemp M.A., Marquardt R. The dry eye-Berlin; Heidelberg: Springer-Veriag, 1992.-218 p.
13. Lemp MA. Management of the dry-eye patient // Intern. Ophthalmol. Clin. -1994. - Vol.34,№l. - P.101-П3.
14. Madden RK. PaughJR. Wang C Comparative study of two non-invasive tear film stability techniques.// Cur. Eye Res-1994- Vol. 13, N 4 - p. 263-269.
15. Michalos P. Avila EN. Florakis GJ. Hersh PS. Do human tears absorb ultraviolet light?// CLAO J- 1994.- Vol.20, N.3.- p. 192-193.
16. Nom M.S. Desiccation of the precorheal film. I. Corneal wetting-time // Acta ophthalmol. -1969. - Vol. 47, N 4. - P. 865-880.
17. Patel S. Plaskow J. Ferrier C The influence of vitamins and trace element supplements on the stability of the pre-corneal tear film.// Acta Ophthalmol-1993.- Vol.71, N.6.- p.825-829.
18. Patel S. Grierson D. Effect of collagen punctal occlusion on tear stability and volume.//Adv. Exp.Med.Biol-1994.- Vol.350.-p.605-608.
19. SchirmerO. StudiezurPhysiologieundPamologiederTranenabsonderung und Tranenabfuhr // Albrecht v.Graefes Arch. Ophthalmol. 1903. - Bd 56, H. 2.-S. 197-291.
20. Sommer HJ. Johnen J. Schongen P. Stolze HH. Adaptation of the tear film to work in air-conditioned rooms (office-eye syndrome).// German J.Ophthalmol.-1994.- Vol.3, N.6.- p.406-408.
21. Tsubota K. Nakamori K. Effects of ocular surface area and blink rate on tear dynamics.//Arch. Ophthalmol.-1995.-Vol. 113. N.2.-p. 155-158.

СОДЕРЖАНИЕ

Введение.....3
1. Физиология слезопродукции и функционирование слезной пленки у здоровых людей.....4
2. Роговично-конъюнктивальный ксероз (синдром "сухого глаза") и его значение в офтальмологической практике... 11
3. Клинические проявления роговично-конъюнктивального ксероза различной тяжести.....21
4. Диагностика синдрома "сухого глаза".....29
5. Клинико-функциональная характеристика различных этиопатогенетических форм синдрома "сухого глаза".....48
6. Ношение мягких контактных линз и "сухого глаза".....57
7. Современные методы лечения больных с синдромом "сухого глаза".....65
8. Прописи основных лекарственных препаратов.....85
Приложение 1.....88
Приложение 2.....89
Приложение 3.....90
Список литературы.....93
Содержание.....95